

บทบาทของการฉายอนุภาคโปรตอน ในการรักษามะเร็งศีรษะและลำคอ (proton therapy in head and neck cancers)

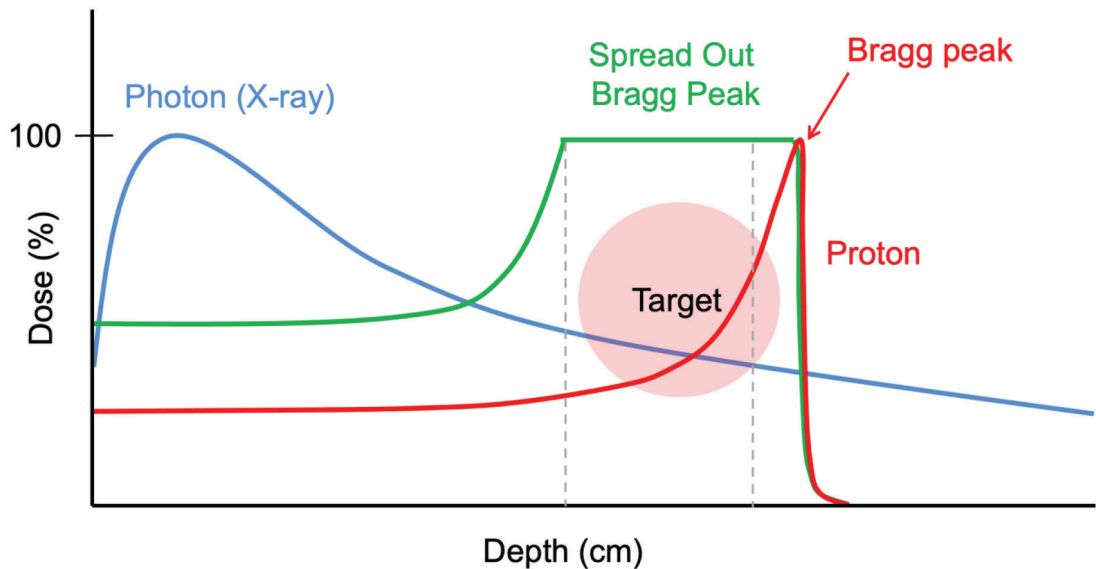
สาริน กิจพานิชย์

บทนำ

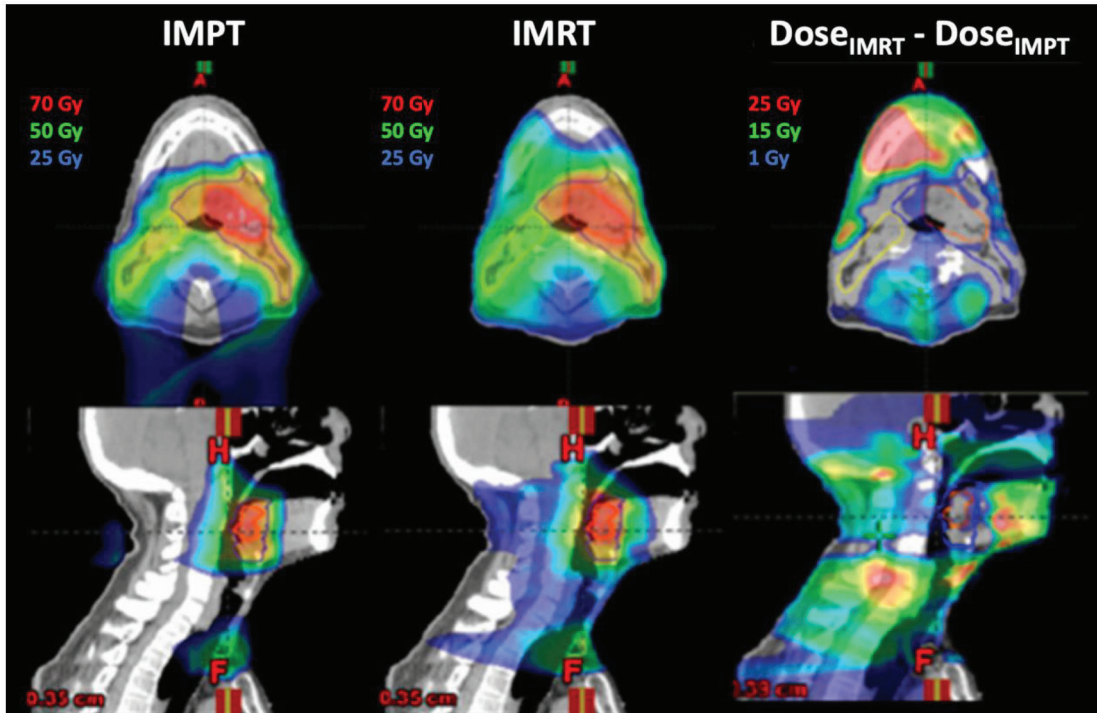
การฉายรังสี (radiation therapy) เป็นหนึ่งในการรักษาหลักของมะเร็งศีรษะและลำคอ โดยอาจฉายรังสีเป็นการรักษาหลัก (definitive or upfront radiation therapy) หรือฉายรังสีเสริมหลังการผ่าตัด (postoperative radiation therapy) การฉายรังสีที่ใช้กันอย่างแพร่หลายในปัจจุบันคือการใช้เอกซเรย์พลังงานสูงหรือโฟตอน (photon) ซึ่งแม้จะใช้เทคโนโลยีขั้นสูง คือการฉายรังสีแบบปรับความเข้ม (intensity modulated radiation therapy, IMRT) ผู้ป่วยก็ยังมีผลข้างเคียงระหว่างและภายหลังการฉายรังสีมาก เนื่องจากก้อนมะเร็งบริเวณศีรษะและลำคอและอวัยวะข้างเคียงมักอยู่ในระยะประชิดกัน และอวัยวะเหล่านี้มักทนต่อรังสีได้ต่ำกว่าปริมาณรังสีที่ใช้ทำลายก้อนมะเร็ง

ในปัจจุบัน การฉายรังสีได้ถูกพัฒนาขึ้นโดยมีการใช้อนุภาค (particle therapy) เช่น อนุภาคโปรตอน (proton) หรืออนุภาคคาร์บอน (carbon) เนื่องจากคุณสมบัติทางฟิสิกส์ของอนุภาคจะถ่ายทอดรังสีปริมาณสูงไปยังจุดปลายพิสัยในเนื้อเยื่อหรือจุดที่อนุภาคหยุดเคลื่อนที่ เรียกว่า Bragg peak หลังจากนั้นปริมาณรังสีจะลดลงอย่างรวดเร็ว (sharp dose fall-off) ดังนั้นเนื้อเยื่อปกติหรืออวัยวะข้างเคียง โดยเฉพาะบริเวณด้านหลังของก้อนมะเร็งจึงได้รับปริมาณรังสีน้อยมาก ซึ่งแตกต่างจากรังสีเอกซเรย์พลังงานสูงหรือโฟตอน ซึ่งจะปล่อยพลังงานไปตลอดทางผ่านของรังสี โดยปล่อยพลังงานมากที่สุดบริเวณใกล้ทางเข้า (entrance) และลดลงตามระยะทางที่ผ่านไป

(รูปที่ 1) มีการศึกษามากมายที่แสดงให้เห็นความสามารถของอนุภาคโปรตอนในการลดปริมาณรังสีไปสู่อวัยวะข้างเคียง และเมื่อเปรียบเทียบการฉายอนุภาคโปรตอนกับการฉายรังสีเอกซเรย์พลังงานสูงแบบปรับความเข้มหรือ IMRT พบว่า รังสีอนุภาคให้ปริมาณรังสีไปที่ก้อนมะเร็งได้มากกว่าหรือเท่ากับ IMRT โดยที่ลดปริมาณรังสีโดยรวมที่ไปสู่อวัยวะข้างเคียงหรือบริเวณที่ไม่ใช่เป้าหมาย (non-target volume) ลงได้ถึงร้อยละ 50-60⁽¹⁻³⁾ (รูปที่ 2⁽⁴⁾)



รูปที่ 1. แสดงคุณสมบัติทางฟิสิกส์ของรังสีเอกซเรย์พลังงานสูงหรือโฟตอน (กราฟสีน้ำเงิน) กับอนุภาคโปรตอน (กราฟสีแดง) ซึ่งการฉายอนุภาคให้ครอบคลุมเป้าหมาย (target) ทำได้โดยใช้ผลลัพธ์รวมของ Bragg peak ของโปรตอนหลาย ๆ ลำรังสี เรียกว่า spread out bragg peak (SOBP) (กราฟสีเขียว)



รูปที่ 2. รูปถ่ายแสดงปริมาณรังสีที่ผู้ป่วยได้รับการฉายรังสีแบบ intensity modulated proton therapy (IMPT) รูปกลาง intensity modulated radiation therapy (IMRT) และรูปขวา แสดงปริมาณรังสีส่วนเกินที่บริเวณ non-target volume ได้รับจาก IMRT เมื่อเปรียบเทียบกับ IMPT⁽⁴⁾

เพราะฉะนั้นการฉายรังสีในมะเร็งศีรษะและลำคอจึงอาจได้ประโยชน์จากคุณสมบัติทางฟิสิกส์ของโปรตอน ในปี ค.ศ. 2017 american society for radiation oncology (ASTRO) ได้เผยแพร่นโยบายการใช้และการเบิกจ่าย (ASTRO model policy) เพื่อการฉายอนุภาคโปรตอน⁽⁵⁾ ซึ่งได้จัดมะเร็งศีรษะและลำคอระยะลุกลามเฉพาะที่หรือระยะ T4 หรือหรือมะเร็งที่ไม่สามารถผ่าตัดได้ (unresectable) มะเร็งของโพรงไซนัส และมะเร็งที่ต้องฉายรังสีซ้ำ (re irradiation) อยู่ในกลุ่มมะเร็งที่มีหลักฐานทางคลินิกที่สนับสนุนการใช้โปรตอน นอกจากนี้ยังมีแนวทางปฏิบัติโดย particle therapy co-operative group (PTCOG) และ national comprehensive cancer network (NCCN) กล่าวถึงการใช้โปรตอนในมะเร็งศีรษะและลำคอ ดังสรุปในตารางที่ 1 บทความฉบับนี้ได้รวบรวมหลักฐานและงานวิจัยต่าง ๆ เกี่ยวกับการฉายรังสีด้วยโปรตอนในโรคมะเร็งศีรษะและลำคอที่พบได้บ่อยและอยู่ในคำแนะนำของ 3 องค์กรดังกล่าวข้างต้น ดังนี้

ตารางที่ 1. การใช้อนุภาคโปรตอนในมะเร็งศีรษะและลำคอ ตามคำแนะนำและแนวทางเวชปฏิบัติ โดย particle therapy co-operative group (PTCOG), national comprehensive cancer network (NCCN) และ american society for radiation oncology (ASTRO)

	PTCOG Consensus Guideline (2021)⁽⁶⁾	NCCN Guideline version 3.2021 (2021)⁽⁷⁾	ASTRO Model policy (2017)⁽⁵⁾
Statement	Consider proton therapy whenever feasible	^a Either IMRT or proton therapy is recommended to minimize dose to critical structures. ^b Proton therapy may be considered when normal tissue constraints cannot be met by photon-based therapy.	On the basis of the above medical necessity requirements and published clinical data, disease sites that frequently support the use of PBT include the following:
Nasopharynx	P	P ^b	N/A
Re-irradiation	P	P ^b	P
Sinonasal	P	P ^a	P
Oropharynx	P	P ^b	N/A
Postoperative	P	N/A	N/A
Ocular tumors	N/A	N/A	P
Advanced (eg, T4) and/or unresectable head and neck cancers	N/A	P ^b	P
Other head and neck sites	N/A	P ^b	N/A

PTCOG: particle therapy co-operative group, NCCN: national comprehensive cancer network, ASTRO: american society for radiation oncology, IMRT: intensity modulated radiation therapy, PBT: proton beam therapy, N/A: not available

มะเร็งคอหอยหลังโพรงจมูก (nasopharyngeal cancer)

มะเร็งคอหอยหลังโพรงจมูกมีผลการรักษาที่ดีด้วยการให้รังสีเคมีบำบัดควบคู่กัน โดยอัตราการรอดการกำเริบของโรค (disease free survival) ที่ 5 ปีคิดเป็นร้อยละ 60-70 อัตราการควบคุมโรคเฉพาะที่ (loco regional control) ที่ 5 ปีร้อยละ 70-80 และอัตราการรอดชีวิตที่ 5 ปีร้อยละ 70-80⁽⁸⁻¹¹⁾ เพราะฉะนั้นผู้ป่วยซึ่งมีอัตราการรอดชีวิตสูงจึงมีโอกาสที่จะประสบผลข้างเคียงระยะยาวจากการฉายรังสี เช่น ภาวะน้ำลายแห้ง (xerostomia) เนื้อสมองหรือก้านสมองตาย (brain or brainstem necrosis) การบาดเจ็บต่อเส้นประสาทตา การได้ยินบกพร่อง ภาวะฮอร์โมนของต่อมไทรอยด์ต่ำ การเกิดพังคืดบริเวณคอ (neck fibrosis) เป็นต้น ซึ่งเป็นที่ทราบกันดีว่าเทคนิคการฉายรังสีปรับความเข้ม (IMRT) เมื่อเปรียบเทียบกับ การฉายรังสีแบบสองมิติ สามารถลดปริมาณรังสีไปสู่อวัยวะข้างเคียงและนำไปสู่การลดผลข้างเคียงได้ มีการศึกษาเปรียบเทียบการวางแผนการฉายรังสีด้วยโปรตอนและโฟตอนในการรักษามะเร็งคอหอยหลังโพรงจมูก พบว่าโปรตอนสามารถลดปริมาณรังสีบริเวณหูชั้นใน ลิ้น กระดูกกราม กล่องเสียง ช่องปาก เส้นประสาทตา และไขสันหลัง ได้อย่างมีนัยยะสำคัญทางสถิติ⁽¹²⁾ รวมทั้งจากการศึกษาทางคลินิกสามารถลดอัตราการใส่สายให้อาหาร (gastrostomy tube) ได้อย่างมีนัยยะสำคัญเมื่อเปรียบเทียบกับ การฉายรังสีด้วย IMRT⁽¹³⁾ Chan และคณะ⁽¹⁴⁾ ได้ทำการศึกษาแบบย้อนหลังในผู้ป่วยมะเร็งคอหอยหลังโพรงจมูกระยะ T4 พบว่าได้ผลการควบคุมโรคและอัตราการรอดชีวิตที่ดี คณะผู้วิจัยจึงได้เริ่มต้นการศึกษาแบบไปข้างหน้าระยะที่ 2⁽¹⁵⁾ เพื่อศึกษาการใช้รังสีโปรตอนควบคู่กับยาเคมีบำบัดในผู้ป่วยระยะที่ 3-4 จำนวน 23 ราย ระหว่างปี ค.ศ. 2006-2011 โดยใช้รังสีโปรตอน 70 เกรย์ RBE ใน 35 ครั้งควบคู่กับยาเคมีบำบัดระหว่างและตามหลังฉายรังสีตามงานวิจัยของ sarraf และคณะ เมื่อตรวจติดตามเป็นระยะเวลา 2 ปีพบว่าอัตราการควบคุมโรคเฉพาะที่และอัตราการรอดชีวิตคิดเป็นร้อยละ 100 แต่มีผู้ป่วย 2 ราย มีการกำเริบของโรคบริเวณอวัยวะอื่น (recurrence at distant site) โดยมีผลข้างเคียงระยะเฉียบพลันและระยะยาวค่อนข้างน้อย และไม่เกิดภาวะน้ำลายแห้งแบบรุนแรง (ผลข้างเคียงแบบรุนแรง คือ grade 3-5 toxicities ตาม common terminology criteria for adverse events (CTCAE)) ผู้ป่วยร้อยละ 48 ใส่สายให้อาหารระหว่างฉายรังสีแต่เกือบทั้งหมดสามารถนำสายออกได้ที่ 6 เดือนหลังการรักษา นอกจากนี้รายงานเพิ่มเติมจากผู้ป่วยกลุ่มเดียวกันพบว่าภาวะการกลืนผิดปกติที่วัดผลได้ (objective swallowing dysfunction) เกิดขึ้นน้อยกว่าที่รายงานจากงานวิจัยในอดีต⁽¹⁶⁾

ล่าสุดการศึกษาแบบ systematic review โดย Lee และคณะ⁽¹⁷⁾ ตีพิมพ์ในปี ค.ศ. 2021 พบว่าการฉายอนุภาคโปรตอนลดผลข้างเคียงจากการฉายรังสีเมื่อเทียบกับการฉายรังสี IMRT ในด้านกรกลืน (โดยลดอัตราการใส่สายให้อาหาร) และเยื่อช่องปากอักเสบ (mucositis) และให้ผลการรักษาที่ดีทัดเทียมกับการฉายรังสีแบบ IMRT โดยมีอัตราการควบคุมโรคเฉพาะที่ที่ 2 ปี

ร้อยละ 84-100 และอัตราการรอดการกำเริบของโรคที่ 2 ปี ร้อยละ 75-89 โดยตารางที่ 2 แสดงการศึกษาที่มีการเปรียบเทียบการฉายอนุภาคโปรตอนกับการฉายรังสี IMRT ข้อจำกัดของ systematic review นี้และงานวิจัยที่ตีพิมพ์แล้วในปัจจุบัน ที่เปรียบเทียบการฉายรังสีสองชนิดนี้ คือเป็นการศึกษาแบบย้อนหลังทั้งหมด ยังไม่มีการศึกษาแบบไปข้างหน้าหรืองานวิจัยแบบสุ่ม นอกจากนี้งานวิจัยเกี่ยวกับการฉายอนุภาคโปรตอนในโรคมะเร็งคอหอยหลังโพรงจมูกเกิดขึ้นค่อนข้างน้อย เทียบกับปริมาณงานวิจัยที่เกี่ยวกับโรคมะเร็งศีรษะและลำคออื่น ๆ ซึ่งอาจเกิดจากอุบัติการณ์ของโรคมะเร็งคอหอยหลังโพรงจมูกในชาวตะวันตกค่อนข้างน้อยเทียบกับในชาวเอเชีย เพราะฉะนั้นการศึกษาจากสถาบันต่าง ๆ ในทวีปเอเชียจึงมีความจำเป็น เพื่อศึกษาและพิสูจน์ประสิทธิภาพของการใช้โปรตอน เพราะฉะนั้นการคัดเลือกผู้ป่วยเพื่อเข้ารับการรักษาด้วยโปรตอน จึงมีความสำคัญ ดังจะกล่าวถัดไปในหัวข้อ การคัดเลือกผู้ป่วยเพื่อรับการรักษาด้วยอนุภาคโปรตอน

มะเร็งคอหอยหลังโพรงจมูกมีโอกาสเกิดในผู้ป่วยกลุ่มเด็กและวัยรุ่น ซึ่งตอบสนองต่อการรักษาดีและมีอัตราการรอดชีวิตที่ 5 ปีสูงถึงร้อยละ 80-100^(18, 19) จึงเป็นกลุ่มผู้ป่วยที่น่าจะได้ประโยชน์จากการฉายรังสีโปรตอนโดยหวังผลข้างเคียงระยะยาว ในปัจจุบันมีเพียงรายงานผู้ป่วย (case report)⁽²⁰⁾ และการศึกษาแบบย้อนหลังในผู้ป่วย 17 ราย⁽¹⁸⁾ ซึ่งให้ยาเคมีบำบัดนำก่อนการฉายรังสีโปรตอน พบว่าไม่มีการกลับเป็นซ้ำของโรคภายหลังการติดตามผู้ป่วยเป็นเวลา 3-6 ปี แต่ยังคงติดตามผลข้างเคียงระยะยาวต่อไป นอกจากนี้ยังไม่มีการศึกษาแบบไปข้างหน้าที่เปรียบเทียบการฉายรังสีโปรตอนกับการฉายรังสี IMRT ในผู้ป่วยกลุ่มเด็กและวัยรุ่น

ตารางที่ 2. ผลการรักษาและผลข้างเคียงของการฉายอนุภาคโปรตอนเปรียบเทียบกับ การฉายรังสีแบบปรับความเข้มในผู้ป่วยมะเร็งคอหอยหลังโพรงจมูก

งานวิจัย	Holliday และคณะ ⁽²¹⁾		Sanford และคณะ ⁽²²⁾		Li และคณะ ⁽²³⁾	
รูปแบบงานวิจัย	Retrospective, case matched		Retrospective		Retrospective, case matched	
ปีที่ตีพิมพ์ (ค.ศ.)	2015		2019		2021	
ปริมาณรังสี (เกรย์, Gy RBE)	70		70		69.96-70	
เทคนิคการฉายรังสี	IMPT (N=10)	IMRT (N=20)	DS-PT (N=61)	IMRT (N=12)	IMPT (N=28)	IMRT (N=49)
ระยะเวลาติดตามผล (เดือน)	21.6	25.8	90		23	38.5
ผลการศึกษา	At 2 years		At 2 years		At 2 years, reported for matched cases	
LRC (%)	N=10 ⁿ	N=19 ⁿ	96		100	86.2
PFS (%)	-	-	85		95.7	76.7
OS (%)	N=9 ⁿ	N=19 ⁿ	92		100 (at 3 years)	94.1 (at 3 years)
Acute grade 3-5 toxicities					N=28	N=49
Dermatitis	Grade 1+ = 90% (Grade 3=40%)	Grade 1+ =100%	-	-	3.6	2.0
Mucositis	-	-	-	-	3.6 ^b	10.2 ^b
Weight loss	%wt loss = 7.6	%wt loss =5.7	-	-	0 ^b	10.2 ^b
Feeding tube	Any grade 20% ^b	Any grade 65% ^b	-	-	3.6	4.1
Xerostomia	-	-	-	-	Grade 2 =7.1% ^b Grade 3 =0%	Grade 2 =22.4% ^b Grade 3 =0%
Late grade 3-5 toxicities					N=26	N=49
Any					3.8%	16.3%
Xerostomia	30%	-	-	-	-	-
Feeding tube/ swallowing	0% [‡]	15% [‡]	-	-	N=1	N=2
Hearing dysfunction	-	10%	7%	8.3%	N=0	N=2
Temporal lobe necrosis	10%	10%	1.6%	-	-	-

ⁿ At time of last follow up

[‡] แตกต่างอย่างมีนัยยะสำคัญทางสถิติ (p-value <0.05)

IMPT: intensity modulated proton therapy, IMRT: intensity modulated radiation therapy, DSPT: double scattering proton therapy, RBE: relative biological effectiveness, LRC: locoregional control, PFS: progression free survival, OS: overall survival, w: weight

มะเร็งบริเวณโพรงจมูกและไซนัส (nasal cavity and paranasal sinus cancers)

มะเร็งบริเวณโพรงจมูกและไซนัสมักพบบริเวณ maxillary sinus มากกว่าบริเวณโพรงจมูกและประกอบไปด้วยเซลล์ต้นกำเนิดหลายชนิด เช่น squamous cell carcinoma, minor salivary gland neoplasms โดยเฉพาะ adenoid cystic carcinoma, mucosal melanoma และ neuroendocrine carcinoma ผู้ป่วยระยะเริ่มต้นมักได้รับการรักษาด้วยการผ่าตัดตามด้วยการฉายรังสี ซึ่งอัตราการควบคุมโรคเฉพาะที่ (local control) ที่ 5 ปีอยู่ที่ร้อยละ 40-60^(24, 25) แต่มีผู้ป่วยจำนวนมากเป็นระยะลุกลามเฉพาะที่ (locally advanced) และไม่สามารถทำการผ่าตัดได้ (unresectable) มะเร็งมักลุกลามไปติดอวัยวะสำคัญ เช่น ตา เส้นประสาทตา (optic nerve) ก้านสมอง (brainstem) สมองส่วนหน้า (frontal lobe) และสมองส่วน temporal lobe ทำให้ไม่สามารถฉายรังสีปริมาณสูงถึง 70 เกรย์หรือมากกว่าไปที่ก้อนมะเร็งได้ อัตราการควบคุมโรคเฉพาะที่และอัตราการรอดชีวิตที่ 5 ปีในมะเร็งโพรงจมูกและไซนัสที่ไม่สามารถทำการผ่าตัดได้ อยู่ที่ร้อยละ 20-40 เท่านั้น^(26, 27) ซึ่งถือว่าผลการรักษายังไม่ดีนัก แม้การฉายรังสีจะใช้เทคนิคขั้นสูง เช่น การฉายรังสีปรับความเข้ม⁽²⁸⁾ จึงมีงานวิจัยเกี่ยวกับการฉายอนุภาคโปรตอนในมะเร็งโพรงจมูกและไซนัสเกิดขึ้นจำนวนมาก โดยมุ่งหวังการลดภาวะแทรกซ้อนต่ออวัยวะข้างเคียงและเพิ่มอัตราการควบคุมโรค ซึ่ง 2 การศึกษาแบบวิเคราะห์อภิมาน (meta-analysis) ในมะเร็งโพรงจมูกและไซนัส พบว่าการฉายอนุภาคโปรตอนได้อัตราการควบคุมโรคเฉพาะที่คิดเป็นร้อยละ 80^(29, 30) และได้อัตราการรอดชีวิตที่ 5 ปีมากกว่าโฟตอนอย่างมีนัยยะสำคัญทางสถิติ คิดเป็นร้อยละ 66 เทียบกับร้อยละ 48⁽³¹⁾ อย่างไรก็ตามงานวิจัยที่ถูกรวบรวมใน Meta-analysis ข้างต้นเป็นการศึกษาแบบย้อนหลัง (retrospective study) เกือบทั้งหมด ในแง่ของผลข้างเคียงจากการฉายรังสีด้วยโปรตอน ผลข้างเคียงระยะเฉียบพลัน (acute toxicity) ที่พบบ่อยที่สุดคือผลข้างเคียงด้านผิวหนัง (dermatitis) โดยพบในผู้ป่วยเกือบทั้งหมดในหลายรายงาน^(32, 33) ซึ่งอธิบายได้จากเทคนิคการฉายอนุภาคโปรตอน ซึ่งในรายงานส่วนใหญ่เป็นการฉายแบบ passive scattering ส่วนผลข้างเคียงระยะยาวแบบรุนแรง พบได้ประมาณร้อยละ 20 ทั้งในการฉายรังสีตามหลังการผ่าตัด⁽³⁴⁾ และการฉายรังสีในโรคที่ผ่าตัดไม่ได้⁽³⁵⁾ ซึ่งเป็นอัตราที่ใกล้เคียงกับการฉายรังสีด้วยโฟตอนหรือ IMRT อธิบายได้จากก้อนมะเร็งที่ถูกรวบรวมในการศึกษาของทั้งโปรตอนและโฟตอนเป็นระยะ T4 ถึงร้อยละ 70-100 อย่างไรก็ตาม มีการศึกษาโดย Nishimura และคณะ⁽³⁶⁾ ที่พบว่าผลข้างเคียงระยะยาวแบบรุนแรงที่สมองหรือเส้นประสาทตานั้นเกิดเฉพาะในผู้ป่วยที่มีตัวโรคตั้งต้นลุกลามไปสมองหรือเส้นประสาทตาแล้วเท่านั้น แสดงให้เห็นถึงความสามารถของโปรตอนในการลดรังสีปริมาณสูงไปยังอวัยวะที่ไม่เกี่ยวข้องกับตัวโรคได้

Squamous cell carcinoma

การศึกษาผลการฉายรังสีด้วยโปรตอนตามหลังการผ่าตัด ทำโดยคณะผู้วิจัยจาก Massachusetts General hospital⁽³⁷⁾ ศึกษาแบบย้อนหลังในผู้ป่วยมะเร็งโพรงจมูกและไซนัสระยะที่ 3-4 ชนิด squamous cell carcinoma จำนวน 54 รายที่ได้รับการรักษาด้วยโปรตอน โดยผู้ป่วยร้อยละ 63 มีระยะตัวโรคตั้งต้น T4b ร้อยละ 69 ของผู้ป่วยได้รับการผ่าตัดก่อนการฉายรังสี แต่มีเพียงร้อยละ 33 ของผู้ป่วยที่ได้รับการผ่าตัดที่แพทย์สามารถตัดก้อนออกหมด (gross total resection) ค่ามัธยฐานปริมาณรังสีคือ 72.8 เกรย์ relative biological effectiveness (RBE) ผู้ป่วยร้อยละ 74 ได้รับการฉายรังสีบริเวณต่อมน้ำเหลืองที่คอ และร้อยละ 44 ได้รับรังสีเคมีบำบัดร่วมกัน ภายหลังจากการตรวจติดตามเป็นเวลา 7 ปี พบว่าอัตราการควบคุมโรคเฉพาะที่และอัตราการรอดชีวิตที่ 5 ปีคิดเป็นร้อยละ 80 และ 47 ตามลำดับ ผู้ป่วยที่ยังสูบบุหรี่เป็นปัจจัยเสี่ยงของการควบคุมโรคเฉพาะที่ที่ไม่ดี ส่วนการผ่าตัดแบบตัดออกหมดและสถานะของผู้ป่วยระดับดี (Karnofsky performance status >80) สัมพันธ์กับอัตราการรอดชีวิตที่มากกว่า ผู้วิจัยไม่พบผลข้างเคียงแบบรุนแรงของการมองเห็น และ/หรือระบบประสาทและสมอง แม้การฉายรังสีจะมุ่งเน้นการให้ปริมาณรังสีครอบคลุมก้อนมะเร็งโดยไม่หลบเส้นประสาทตาก็ตาม

สำหรับการฉายรังสีอย่างเดียว (definitive radiation) นั้นมีข้อมูลจากการศึกษาแบบย้อนหลังจากประเทศญี่ปุ่นโดย Toyomasu และคณะ⁽³⁸⁾ ทำในผู้ป่วยมะเร็งโพรงไซนัสชนิด squamous cell carcinoma จำนวน 59 รายที่ไม่ได้รับการผ่าตัดและไม่ได้รับยาเคมีบำบัด ร้อยละ 70 มีโรคตั้งต้นระยะ T4 การฉายรังสีใช้โปรตอนร้อยละ 67 และคาร์บอนร้อยละ 36 โดยปริมาณรังสีที่ใช้สำหรับโปรตอนอยู่ระหว่าง 65-70.2 เกรย์ RBE ใน 26-28 ครั้ง และผู้ป่วยทั้งหมดไม่ได้รับการฉายรังสีที่ต่อมน้ำเหลืองบริเวณคอ ภายหลังจากการตรวจติดตามผู้ป่วยเป็นระยะเวลา 30 เดือน พบว่าอัตราการควบคุมโรคเฉพาะที่และอัตราการรอดชีวิตที่ 5 ปีคิดเป็นร้อยละ 50.4 และ 41.6 ผู้ป่วย 24 รายเกิดการกำเริบของโรคบริเวณก้อนมะเร็งตั้งต้น (local recurrence) และผู้ป่วย 7 รายเกิดการกำเริบของโรคที่ต่อมน้ำเหลืองบริเวณคอ (regional recurrence)

งานวิจัยแบบไปข้างหน้า (prospective study) เพียง 1 งานวิจัยที่ศึกษาการให้รังสีเคมีบำบัดร่วมกัน (concurrent chemoradiation) และมีผู้ป่วยส่วนใหญ่เป็นมะเร็งชนิด squamous cell carcinoma ทำในประเทศญี่ปุ่นโดย Nakamura และคณะ⁽³³⁾ ให้การรักษาผู้ป่วยมะเร็งโพรงไซนัส maxillary จำนวน 26 ราย โดยการฉายรังสีโปรตอนด้วยค่ามัธยฐาน 70.6 เกรย์ RBE ใน 32 ครั้ง ร่วมกับการให้ยาเคมีบำบัด cisplatin ผ่านทางสายสวนเข้าหลอดเลือดแดง superficial temporal artery 50 มก. ต่อตร.ม. สัปดาห์ละ 1 ครั้งเป็นจำนวน 6 รอบ พบว่าอัตราการรอดชีวิตที่ 3 ปีของผู้ป่วยทั้งหมดและผู้ป่วยที่เป็นมะเร็งชนิด squamous cell carcinoma คิดเป็นร้อยละ 57 และ 67 ตามลำดับ ผู้ป่วยร้อยละ 96 เกิดภาวะผิวหนังอักเสบและช่องปากอักเสบ (mucositis)

โดยทั้ง 2 ภาวะเกิดในเกรด 2 ส่วนผลข้างเคียงระยะยาวเกรด 3-4 พบในผู้ป่วย 4 ราย ประกอบด้วยผลข้างเคียงระบบตา 3 ราย และภาวะกระดูกตาย (osteonecrosis) 1 คน

Mucosal melanoma

ข้อมูลจากการศึกษาแบบย้อนหลังในผู้ป่วย 1,368 ราย พบว่าอัตราการรอดชีวิตที่ 5 ปีของผู้ป่วยมะเร็ง mucosal melanoma บริเวณศีรษะและลำคอ ที่ได้รับการผ่าตัดตามหลังด้วยการฉายรังสีคิดเป็นร้อยละ 27 แต่ลดลงเหลือเพียงร้อยละ 8 หากได้รับการฉายรังสีเพียงอย่างเดียว⁽³⁹⁾ เนื่องจากมักพบการกระจายของโรคไปตำแหน่งอื่น ๆ (distant metastasis) ทำให้ผลการรักษายังไม่ดีเท่าที่ควร Zenda และคณะ⁽⁴⁰⁾ ได้ทำการศึกษานำร่อง (pilot study) ในผู้ป่วย mucosal melanoma จำนวน 14 ราย โดยใช้การรักษาด้วยโปรตอนเพียงอย่างเดียวด้วยปริมาณรังสี 60 เกรย์ RBE ใน 15 ครั้ง ฉายรังสี 3 ครั้งต่อสัปดาห์ พบว่าอัตราการควบคุมโรคเฉพาะที่ที่ 1 ปีคิดเป็นร้อยละ 75 และอัตราการรอดชีวิตที่ 3 ปีคิดเป็นร้อยละ 58 ซึ่งเทียบได้กับการรักษาด้วยการผ่าตัดตามหลังด้วยการฉายรังสี คณะผู้วิจัยจึงทำงานวิจัยต่อมาเป็นการศึกษาแบบไปข้างหน้าระยะที่ 2⁽⁴¹⁾ เพื่อวิเคราะห์อัตราการควบคุมโรคเฉพาะที่ที่ 1 ปี ในผู้ป่วยที่ได้รับการฉายรังสีด้วยโปรตอนโดยใช้ปริมาณรังสีเท่ากับในการศึกษานำร่องข้างต้น จากการเก็บข้อมูลตั้งแต่ปี ค.ศ. 2008-2012 ได้จำนวนผู้ป่วยทั้งสิ้น 32 ราย พบว่าอัตราการควบคุมโรคเฉพาะที่ที่ 1 ปีคิดเป็นร้อยละ 75.8 และอัตราการรอดชีวิตที่ 3 ปีคิดเป็นร้อยละ 46 อย่างไรก็ตามสาเหตุหลักของการเสียชีวิตเกิดจากแพร่กระจายของโรคมะเร็งไปตำแหน่งอื่น ผลข้างเคียงระยะเฉียบพลันที่พบบ่อยที่สุดคือผิวหนังอักเสบเกรด 3 พบได้ร้อยละ 13 แต่ไม่พบผลข้างเคียงระยะยาวแบบรุนแรงในผู้ป่วยกลุ่มนี้ จากงานวิจัยชิ้นนี้แสดงให้เห็นถึงประสิทธิภาพของการใช้โปรตอนในการควบคุมโรคเฉพาะที่ในมะเร็ง mucosal melanoma บริเวณศีรษะและลำคอ

Adenoid cystic carcinoma

มะเร็งชนิด adenoid cystic carcinoma บริเวณศีรษะและลำคอคิดเป็นร้อยละ 10 ของมะเร็งศีรษะและลำคอทั้งหมด โดยมักเกิดที่ต่อมน้ำลายและบริเวณโพรงจมูกและไซนัส ซึ่งพบได้บ่อยที่ maxillary sinus โพรงจมูก และ ethmoid sinus ตามลำดับ⁽⁴²⁾ การรักษาหลักคือการผ่าตัดตามด้วยการฉายรังสี แต่ด้วยตำแหน่งของก้อนที่มักอยู่ชิดฐานสมอง (skull base) ทำให้ผ่าตัดออกหมดได้ยากและมักมีการลุกลามเฉพาะที่บริเวณฐานสมอง ทำให้การฉายรังสีด้วยปริมาณสูงถึง 70 เกรย์หรือมากกว่าทำได้ยากหากใช้รังสีโฟตอน มีการศึกษาแบบย้อนหลังโดย Linton และคณะ⁽⁴³⁾ ศึกษาผู้ป่วยมะเร็งชนิด adenoid cystic carcinoma จำนวน 26 ราย โดยมีถึง 20-26 ราย (ร้อยละ 77) มีการลุกลามของโรคไปที่ฐานสมองและได้รับการผ่าตัดแบบเอาออกไม่หมด (R1-R2

resection) การฉายอนุภาคโปรตอนใช้ปริมาณรังสี 72 เกรย์ RBE พบว่าอัตราการควบคุมโรคเฉพาะที่ที่ 2 ปีคิดเป็นร้อยละ 93 สอดคล้องกับผลการศึกษาแบบย้อนหลังจาก Pommier และคณะ⁽⁴⁴⁾ ซึ่งฉายรังสีโปรตอนปริมาณ 75.9 เกรย์ RBE ในผู้ป่วย adenoid cystic carcinoma จำนวน 23 คนที่มีการลุกลามไปที่ฐานสมองโดยร้อยละ 80 ของผู้ป่วยได้รับการผ่าตัดแบบเอาออกไม่หมดหรือได้รับการตัดชิ้นเนื้อไปตรวจเท่านั้น พบว่าอัตราการควบคุมโรคเฉพาะที่ อัตราการปลอดโรค และอัตราการรอดชีวิตที่ 5 ปี คิดเป็นร้อยละ 93, 56 และ 77 ตามลำดับ ซึ่งเป็นอัตราการควบคุมโรคที่มากกว่าผลการศึกษาในอดีตในกลุ่มที่ได้รับการฉายรังสีโฟตอนอย่างเดียว (ร้อยละ 22-39 ที่ 5 ปี) หรือแม้แต่กลุ่มที่ได้รับการผ่าตัดและการฉายรังสีร่วมกันก็ตาม (ร้อยละ 44-80 ที่ 5 ปี) นอกจากนี้ มีการศึกษาที่แสดงถึงประสิทธิภาพในการควบคุมโรคเฉพาะที่และไม่เพิ่มผลข้างเคียงแบบรุนแรงจากการฉายอนุภาคโปรตอนด้วยเทคนิค intensity modulated proton therapy หรือ IMPT ตามหลังการผ่าตัดอีกด้วย⁽⁴⁵⁾ กล่าวโดยสรุปคือ โปรตอนให้การควบคุมโรคเฉพาะที่ที่ดีในมะเร็งชนิด adenoid cystic carcinoma แม้ในผู้ป่วยที่ผ่าตัดออกไม่หมด

Bhattasali และคณะ⁽⁴⁶⁾ ได้ศึกษาการให้ยาเคมีบำบัด cisplatin ควบคู่ระหว่างฉายอนุภาคโปรตอนในผู้ป่วยมะเร็งชนิด adenoid cystic carcinoma ที่ผ่าตัดไม่ได้จำนวน 9 ราย พบว่าผู้ป่วย 4 รายตอบสนองแบบยุบหมด (complete response) และอีก 4 รายตอบสนองแบบคงที่ (stable disease) อย่างไรก็ตามรายงานฉบับนี้ไม่ระบุปริมาณรังสีและเคมีที่ใช้

Sinonasal undifferentiated carcinoma (SNUC) และ neuroendocrine neoplasm

โพรงจมูกเป็นบริเวณที่พบการกำเนิดมะเร็งชนิด SNUC ได้บ่อยกว่าบริเวณไซนัสต่าง ๆ ผู้ป่วยมักมาด้วยโรคลุกลามเฉพาะที่ไปที่ตาหรือเส้นประสาทตา มักมีระยะของโรค T4 และมีโอกาสแพร่กระจายสูง ร้อยละ 10-30 ของผู้ป่วยมีการกระจายของต่อมน้ำเหลืองบริเวณคอตั้งแต่เริ่มได้รับการวินิจฉัยโรค⁽⁴⁷⁾ มีรายงานจาก Mayo clinic ในผู้ป่วย 40 รายระหว่างปี ค.ศ. 1990-2014 พบว่าผู้ป่วยที่ได้รับการรักษาแบบผสมผสาน (multimodality approach) ประกอบด้วย การผ่าตัด การให้เคมีบำบัด และการฉายรังสี มีอัตราการรอดชีวิตที่ 5 ปีดีกว่าผู้ป่วยที่ได้รับการรักษาด้วยวิธีอย่างใดอย่างหนึ่ง โดยเฉพาะผู้ป่วยที่ได้รับรังสีมากกว่า 60 เกรย์ และ/หรือผู้ป่วยที่ได้รับการฉายรังสีแบบ IMRT⁽⁴⁸⁾ สอดคล้องกับผลการศึกษาโดย Al-Mamgani และคณะจาก Erasmus MC cancer center ซึ่งพบว่า การให้การรักษาแบบผสมผสานอย่างน้อย 2 วิธีช่วยเพิ่มการควบคุมโรคและการใช้ IMRT ช่วยลดผลข้างเคียงระยะยาวของเส้นประสาทตา⁽⁴⁷⁾ จากทั้ง 2 รายงานนี้อาจอนุมานได้ว่าอนุภาคโปรตอนก็น่าจะช่วยอำนวยความสะดวกให้การฉายรังสีบริเวณนี้ง่ายขึ้น ทั้งในแง่การเพิ่มปริมาณรังสีในก้อนมะเร็งและช่วยหลบอวัยวะสำคัญ ในปัจจุบันยังไม่ลำดับที่แน่ชัดว่าควรเริ่มต้นการรักษาด้วยวิธีใดก่อนหรือหลัง เพื่อประสิทธิผลที่ดีที่สุดในการรักษา ล่าสุดในปี ค.ศ. 2017 มี

บทคัดย่อของการศึกษาย้อนหลังจาก Massachusetts General hospital⁽⁴⁹⁾ ในผู้ป่วยจำนวน 15 ราย ที่มีเซลล์มะเร็งชนิด SNUC และได้รับการรักษาแบบผสมผสาน โดยได้รับยาเคมีบำบัดนำ ตามด้วยรังสีเคมีบำบัด (induction chemotherapy followed by concurrent chemoradiation) ร้อยละ 47 หรือได้รับรังสีเคมีบำบัดอย่างเดียว (chemoradiation) ร้อยละ 53 การฉายรังสีใช้โปรตอน ปริมาณ 70 เกรย์ RBE บริเวณก้อนมะเร็งและคอส่วนบน และใช้รังสีโฟตอนหากต้องฉายบริเวณ ลำคอส่วนล่าง พบว่ากลุ่มผู้ป่วยที่ได้รับยาเคมีบำบัดนำเปรียบเทียบกับกลุ่มที่ได้รังสีเคมีบำบัด อย่างเดียว มีอัตราการรอดชีวิตที่ 2 ปีร้อยละ 100 เทียบกับ 58 อัตราการปลอดการแพร่กระจาย ที่ 2 ปีร้อยละ 83 เทียบกับ 31 และอัตราการปลอดโรคที่ 2 ปีร้อยละ 100 เทียบกับ 58 ซึ่งทั้งหมด แตกต่างอย่างมีนัยยะสำคัญทางสถิติ รวมถึงให้การควบคุมโรคเฉพาะที่ที่มากกว่า

การรักษาแบบผสมผสานโดยให้ยาเคมีบำบัดนำตามด้วยอนุภาคโปรตอนโดยไม่ต้องผ่าตัด ยังให้ผลการรักษาที่ดีในผู้ป่วยมะเร็งชนิด neuroendocrine neoplasm ซึ่งประกอบด้วยเซลล์มะเร็ง ที่กำเนิดจาก neuroectoderm หรือ epithelium แบ่งเป็น 2 ชนิด คือ olfactory neuroblastoma (ONB) และ neuroendocrine carcinoma (NEC) ซึ่งพบได้ร้อยละ 2-3 และร้อยละ 5 ตามลำดับ ในมะเร็งบริเวณโพรงจมูกและไซนัส⁽⁵⁰⁾ จากการศึกษาแบบไปข้างหน้าโดย Fitzek และคณะให้การ รักษาผู้ป่วยมะเร็งชนิด ONB หรือ NEC จำนวน 19 รายระหว่างปี ค.ศ. 1992-1998 ผู้ป่วยส่วนใหญ่อยู่ในระยะ Kadish C กล่าวคืออยู่ในระยะลุกลามเฉพาะที่ โดยให้ยาเคมีบำบัด cisplatin และ etoposide นำ 2 รอบแล้วประเมินการตอบสนอง หากตอบสนองดีจะได้รับฉายรังสีผสม ระหว่างโฟตอน 1.8 เกรย์ วันละ 1 ครั้งและฉายโปรตอนเสริม 1.5-1.6 เกรย์ RBE วันละ 1 ครั้ง โดยฉายในวันเดียวกับโฟตอนแต่ห่างกันอย่างน้อย 7 ชั่วโมง ผลรวมปริมาณรังสีที่ก้อนมะเร็งปฐม ภูมิได้รับคือ 69.2 เกรย์ RBE ใน 40 ครั้ง การผ่าตัดตามด้วยการฉายรังสี (post-operative photon/proton) จะสงวนไว้สำหรับผู้ป่วยที่ตอบสนองไม่ดีต่อยาเคมีบำบัด โดยผู้ป่วยทั้งหมดจะได้รับยา เคมีบำบัด cisplatin และ etoposide เสริมต่ออีก 2 รอบ ผลการรักษาพบว่าผู้ป่วย 13 จาก 19 รายให้การตอบสนองทางรังสีวินิจฉัยต่อยาเคมีบำบัดนำ โดย 3 รายตอบสนองแบบยุบหมด (complete response) และ 10 รายตอบสนองแบบยุบบางส่วน (partial response) ไม่มีผลข้าง เคียงระบบโลหิตเกรด 4-5 เกิดขึ้นระหว่างให้ยาเคมี นอกจากนี้ยังให้การควบคุมโรคเฉพาะที่และ อัตราการรอดชีวิตที่ดี คิดเป็นร้อยละ 88 และ 74 ที่ 5 ปีตามลำดับ อย่างไรก็ตามมีผู้ป่วย 2 ราย มีภาวะเนื้อเยื่อบริเวณคอตาย (soft tissue necrosis) และ/หรือกระดูกตาย และ 1 ใน 2 รายนี้ได้ รับการผ่าตัดรักษาภาวะน้ำในไขสันหลังรั่ว^(51, 52) Nakamura และคณะ⁽⁵³⁾ รายงานผลการรักษาแบบ ย้อนหลังในการฉายรังสีโปรตอนอย่างเดียว 65 เกรย์ RBE ใน 26 ครั้ง โดยไม่ทำการผ่าตัดในผู้ป่วย มะเร็งชนิด ONB จำนวน 42 ราย ซึ่งให้ผลการรักษาที่ดีและผลข้างเคียงจากรังสีน้อย โดยเฉพาะ ผู้ป่วยระยะ Kadish A ได้อัตราการปลอดโรคและอัตราการรอดชีวิตที่ 5 ปีคิดเป็นร้อยละ 100 และ 80 ตามลำดับ

มะเร็งคอหอยส่วนปาก (oropharyngeal cancer)

การฉายรังสีในโรคมะเร็งคอหอยส่วนปาก มีบทบาทในการรักษาแบบสงวนอวัยวะ (organ preservation) โรคมะเร็งลุกลามเฉพาะที่ และฉายรังสีตามหลังการผ่าตัดในโรคลุกลามเฉพาะที่ และ/หรือมีปัจจัยเสี่ยงการกลับเป็นซ้ำจากผลทางพยาธิวิทยาจากการผ่าตัด มีการศึกษาทางรังสีคณิต (dosimetric study) แสดงให้เห็นถึงประโยชน์ของการฉายอนุภาคโปรตอนแบบ IMPT ในการลดค่าเฉลี่ยปริมาณรังสีไปยังอวัยวะข้างเคียง เช่น ช่องปาก เพดานปาก กระดูกกราม หลอดอาหาร รวมถึงศูนย์ควบคุมการอาเจียนในสมอง เมื่อเทียบกับแผนการรักษาในผู้ป่วยคนเดียวที่ทำการฉายรังสีโฟตอนแบบ IMRT⁽⁵⁴⁻⁵⁶⁾ โดยจะกล่าวถึงรายละเอียดของปริมาณรังสีต่ออวัยวะและผลข้างเคียงบางส่วน ดังนี้

ภาวะกระดูกตาย (osteoradionecrosis, ORN)

ปริมาตรของกระดูกกรามที่ได้รับรังสี 50 (V50) และ 60 เกรย์ (V60) เป็นหนึ่งในปัจจัยเสี่ยงที่ทำให้เกิด ORN ในผู้ป่วยมะเร็งคอหอยส่วนปากที่ได้รับการฉายรังสีแบบ IMRT⁽⁵⁷⁾ โดยมีอัตราการเกิด ORN ร้อยละ 7 ใน 3 ปี ซึ่งจากการศึกษาแบบย้อนกลับในผู้ป่วย 534 รายที่ได้รับ IMRT และผู้ป่วย 50 รายที่ได้รับ IMPT พบว่าการใช้อนุภาคโปรตอนสามารถลด V50 และ V60 ได้อย่างมีนัยสำคัญ (V50=ร้อยละ 34 และร้อยละ 17, V60=ร้อยละ 18 และร้อยละ 7) รวมทั้งลดค่าเฉลี่ยปริมาณรังสีของกระดูกกราม (ค่าเฉลี่ย 41.2 และ 25.6 เกรย์ $p < 0.001$) นอกจากนี้ อัตราการเกิด ORN ที่ 3 ปีในผู้ป่วยที่ได้รับ IMPT คิดเป็นร้อยละ 2 เทียบกับร้อยละ 7.7 ในผู้ป่วยที่ได้รับ IMRT⁽⁵⁸⁾

การใส่สายให้อาหาร (feeding tube)

การใส่สายให้อาหาร อาจนับได้ว่าเป็นผลลัพธ์ทางอ้อม (surrogate outcome) ที่บ่งบอกถึงภาวะกลืนผิดปกติ (swallowing dysfunction) เกรด 3 มีการศึกษาการทดลองวางแผนฉายรังสี (comparative treatment planning) ในผู้ป่วยมะเร็งคอหอยส่วนปาก โดยวิธี IMRT และ IMPT ด้วยจำนวนทิศทางลำรังสีต่าง ๆ กันหลายแบบ แต่ให้ปริมาณรังสีที่เป็นมาตรฐาน คือ 70 และ 54 เกรย์ RBE ไปยังก้อนมะเร็งปฐมภูมิและบริเวณคอทั้ง 2 ข้างตามลำดับ เพื่อศึกษาค่าเฉลี่ยปริมาณรังสีต่ออวัยวะที่มีผลต่อการกลืน [swallowing organ at risk (SWOAR)] และนำค่าที่ได้คำนวณในสมการความน่าจะเป็นของการเกิดผลข้างเคียงจากรังสี (normal tissue complication probability (NTCP)) พบว่าการใช้ IMPT ลดค่าเฉลี่ยปริมาณรังสีของ SWOAR ได้ นอกจากนี้จากการคำนวณ NTCP ยังทำให้อัตราการเกิดภาวะกลืนผิดปกติเกรด 2-4 ที่ประเมินโดยแพทย์ลดลงร้อยละ 17.2 เมื่อเปรียบเทียบกับการใช้ IMRT⁽⁵⁵⁾

ผลการศึกษาดังกล่าวแสดงให้เห็นถึงประสิทธิภาพของ IMPT เปรียบเทียบแบบจับคู่กับผู้ป่วยที่ได้รับการฉายรังสี IMRT พบว่าอัตราการใส่สายให้อาหารใน IMPT คิดเป็นร้อยละ 19 เทียบกับ IMRT คิดเป็นร้อยละ 46⁽⁵⁹⁾ นอกจากนี้ ยังมีการศึกษาแบบไปข้างหน้าจาก MD Anderson cancer center แสดงให้เห็นถึงอัตราการใส่สายให้อาหารที่น้อยลงในผู้ป่วยโรคมะเร็งคอหอยส่วนปากจำนวน 50 รายที่ได้รับการฉายรังสีแบบ IMPT โดยผู้ป่วยส่วนใหญ่อยู่ในระยะที่ 3-4 (ร้อยละ 98) และส่วนใหญ่เป็นมะเร็งบริเวณต่อมทอนซิล (ร้อยละ 54) ค่ามัธยฐานปริมาณรังสีที่ก่อนมะเร็งคือ 70 เกรย์ ส่วนบริเวณต่อมน้ำเหลืองที่คอได้รับรังสี 54–63 เกรย์ ผู้ป่วยร้อยละ 80 ได้รับการฉายรังสีที่คอ 2 ข้างและผู้ป่วย 1 รายได้รับการฉายรังสีตามหลังการผ่าตัด ผลการวิจัยพบว่าผู้ป่วย 12 คน (ร้อยละ 24) ต้องได้รับการใส่สายให้อาหารในระหว่างการฉายรังสี⁽⁶⁰⁾ ซึ่งน้อยกว่าอัตราจากรายงานก่อน ๆ ของการฉายรังสีแบบ IMRT ซึ่งพบได้ร้อยละ 47⁽⁶¹⁾

ภาวะน้ำลายแห้ง (xerostomia)

ภาวะน้ำลายแห้งเป็นหนึ่งในผลข้างเคียงที่พบบ่อยที่สุดระหว่างและภายหลังการฉายรังสี และมีผลกระทบต่อคุณภาพชีวิตของผู้ป่วยในระยะยาว ผลการศึกษาทางรังสีคณิตหลายรายงานแสดงให้เห็นว่าโปรตอนสามารถลดปริมาณรังสีไปสู่ต่อมน้ำลายข้างกึ่งหนึ่งในการฉายรังสีที่คอ 2 ข้าง⁽⁶⁵⁾ และลดปริมาณรังสีไปยังต่อมน้ำลายข้างกึ่งตรงข้ามและต่อมน้ำลายใต้คางในการฉายรังสีที่คอข้างเดียว⁽³⁾ ซึ่งเป็นที่น่าคาดหวังว่าจะนำไปสู่การลดผลข้างเคียงที่วัดผลได้ในระดับคลินิก อย่างไรก็ตาม รายงานการศึกษาโดย Sio และคณะ พบว่าภาวะน้ำลายแห้งที่ผู้ป่วยมะเร็งคอหอยส่วนปากประเมินด้วยตนเอง (patient reported toxicity) โดยใช้แบบสอบถาม MD Anderson symptom inventory for head and neck cancer (MDASI-HN) ไม่แตกต่างกันในผู้ป่วยที่ได้รับการฉายรังสีด้วยโปรตอนและโฟตอน จากการเก็บข้อมูลไปข้างหน้าในกลุ่มตัวอย่างที่ได้รับ IMPT 35 รายและ IMRT 46 ราย⁽⁶²⁾ แต่พบว่า IMPT สามารถลดปัญหาด้านการรับรส การกลืน และความอยากอาหาร มีผู้ตั้งข้อสังเกตว่ากลุ่มตัวอย่างที่ได้ IMPT ในการศึกษาโดย Sio และคณะ มีระยะก่อนมะเร็งปฐมภูมิ (T stage) และระยะต่อมน้ำเหลือง (N stage) ที่น้อยกว่ากลุ่ม IMRT แต่กลับมีจำนวนผู้ป่วยมากกว่าที่ได้เคมีบำบัดนำก่อนฉายรังสี ซึ่งเคมีบำบัดนำนี้กระทบกับผลคุณภาพชีวิตของผู้ป่วยโดยตรง จึงอาจมีผลกับการประเมินโดยใช้แบบสอบถามได้⁽⁶³⁾

อัตราการรอดชีวิตและอัตราการควบคุมโรค

แม้จะมีผลการศึกษามากมายว่าอนุภาคโปรตอนสามารถลดผลข้างเคียงจากการฉายรังสีได้ อย่างไรก็ตามในปัจจุบันยังไม่มีการศึกษาแบบ randomized ที่แสดงให้เห็นว่าการฉายรังสีด้วย

อนุภาคโปรตอนมีอัตราการรอดชีวิตและ/หรืออัตราการควบคุมโรคที่มากกว่าการฉายรังสีด้วยโฟตอน แต่การศึกษาแบบไปข้างหน้าของ MD Anderson cancer center⁽⁴⁵⁾ ในผู้ป่วยมะเร็งคอหอยส่วนปาก 50 รายที่ฉายรังสีแบบ IMPT รายงานอัตราการรอดชีวิตที่ 2 ปีคิดเป็นร้อยละ 94.5 และอัตราการควบคุมโรคที่ 2 ปีคิดเป็นร้อยละ 88.6 ซึ่งเป็นอัตราที่เทียบเคียงได้กับผลการรักษาด้วย IMRT⁽⁶¹⁾

มะเร็งต่อมน้ำลายและมะเร็งผิวหนัง (salivary gland and skin cancer)

มะเร็งต่อมน้ำลายและมะเร็งผิวหนังระยะลุกลามเฉพาะที่เป็นมะเร็งบริเวณศีรษะและลำคอที่มีโอกาสได้รับการฉายรังสีบริเวณคอข้างเดียวหรือ unilateral neck irradiation ต่างจากมะเร็งศีรษะและลำคออื่น ๆ ที่ส่วนใหญ่ได้รับการฉายรังสีที่คอทั้ง 2 ข้าง มี 2 งานวิจัยแบบ dosimetric study ที่ศึกษาปริมาณรังสีที่อวัยวะข้างเคียงได้รับจากการฉายรังสีที่คอข้างเดียวด้วยโปรตอนเปรียบเทียบกับโฟตอน^(3, 64) พบว่าค่าเฉลี่ยปริมาณรังสีของต่อมน้ำลายข้างกกหูฝั่งตรงข้าม (contralateral parotid gland) ต่อมน้ำลายใต้คางทั้งสองฝั่ง (ipsilateral and contralateral submandibular gland) รวมทั้งช่องปาก (oral cavity) ลดลงอย่างมีนัยสำคัญเมื่อวางแผนการรักษาด้วยอนุภาคโปรตอน ค่าเฉลี่ยของอวัยวะอื่น ๆ และเทคนิคที่ใช้ดังสรุปในตารางที่ 3

การศึกษาแบบย้อนหลังจาก Memorial Sloan Kettering cancer center ศึกษาอัตราการควบคุมโรคเฉพาะที่และอัตราการรอดชีวิตที่ 1 ปี รวมทั้งผลข้างเคียงระยะเฉียบพลันระหว่างฉายรังสีในผู้ป่วยมะเร็งต่อมน้ำลายจำนวน 41 รายที่ฉายรังสีด้วยโปรตอน (18 ราย) เปรียบเทียบกับการฉายรังสี IMRT (23 ราย) ผู้ป่วย 37 รายได้รับรังสีภายหลังการผ่าตัดและมีผู้ป่วย 26 รายได้รับการฉายรังสีบริเวณคอข้างเดียวกัน โดยค่ามัธยฐานการตรวจติดตามเท่ากับ 8.7 เดือน พบว่าอัตราการควบคุมโรคเฉพาะที่ (local control, LC) และอัตราการรอดชีวิต (overall survival, OS) ที่ 1 ปีของทั้งสองกลุ่มไม่แตกต่างกัน (LC ร้อยละ 80 และร้อยละ 95.5 p-value 0.473, OS ร้อยละ 83.3 และร้อยละ 93.3 p=0.083) การฉายรังสีด้วยโปรตอนเปรียบเทียบกับ IMRT มีอัตราการเกิดความผิดปกติของการรับรสเกรด 2 ขึ้นไปน้อยกว่า (ร้อยละ 5.6 และร้อยละ 65.2 P<0.001) และลดอัตราการเกิดเยื่อช่องปากอักเสบเกรด 2 ขึ้นไป (ร้อยละ 16.7 และร้อยละ 52.2 P<0.019)⁽⁶⁵⁾ จากผลการศึกษาเรื่องนี้นำไปสู่งานวิจัยแบบไปข้างหน้าระยะที่ 2 ณ สถาบันเดียวกันเพื่อศึกษาเปรียบเทียบอัตราการเกิดเยื่อช่องปากอักเสบเกรด 2 ขึ้นไปในผู้ป่วยโรคมะเร็งต่อมน้ำลาย มะเร็งผิวหนังชนิดสแควมัส (squamous cell) และเมลาโนมา (melanoma) ที่ฉายรังสีภายหลังการผ่าตัดโดยใช้โปรตอนเทียบกับ IMRT ปริมาณรังสี 60-66 เกรย์ โดยงานวิจัยนี้ยังอยู่ในระยะเก็บข้อมูล

ตารางที่ 3. งานวิจัยในมะเร็งต่อมน้ำลายและมะเร็งผิวหนังบริเวณศีรษะและลำคอ

งานวิจัย	Swisher-McClure et al. ⁽⁵³⁾		Kandula et al. ⁽⁵⁰⁾		Romesser et al. ⁽⁵⁴⁾	
รูปแบบงานวิจัย	Retrospective, dosimetric		Retrospective, dosimetric		Retrospective, phase I	
จำนวนผู้ป่วย (คน)	8		5		41	
โรค	Parotid cancer		Skin, tonsil, buccal mucosa cancer		Salivary gland and squamous cell cancer of skin	
การรักษา	5 pt definite, 3 pt PORT		2 pt definite, 3 pt PORT		Definite or PORT; 11 pt CCRT (7 pt in IMRT, 4 pt in PBS)	
ปริมาณรังสี (เกรย์, Gy)	60 Gy RBE		Definite 66/60/54 Gy RBE in 30 Fx; PORT 60-66/57/54 Gy RBE in 30 Fx		70/60-66/45-54 Gy RBE	
เทคนิคการฉายรังสี	5-field IMRT vs PBS; 3 pt received ipsilateral neck RT		7-field IMRT vs SSPB (2-3 beams); all pt received ipsilateral neck RT		4-to-6-field IMRT vs PBS (2-4 fields); 26 pt received ipsilateral neck RT	
ผลการศึกษា	IMRT	Proton	IMRT	Proton	IMRT	Proton
Mean dose (Gy)						
- TL	9.6	2.9	-	-	-	-
- Oral cavity	13.5	0.6	17.6	4.6	20.6	0.9
- PG _{contra}	4.6	0	5.3	0.5	1.7	0
- SMG _{ipsi}	38.9	16.6	-	-	-	-
- SMG _{contra}	5.3	0	6.4	0	4.1	0
Dmax (Gy)						
- Brainstem	30.9	7.1	34.2	13.8	36.3	1.9
- Spinal cord	-	-	36.9	20.4	29.7	0.6
Others	V50 mandible 12.8 vs 7.4 Gy		-	-	Grade 2-5 toxicities Dysgeusia 65.2 vs 5.6% Mucositis 52.2 vs 16.7% Nausea 56.5 vs 11.1% Dermatitis 73.9 vs 100%	

^a ทุกผลการศึกษาดังแสดงในตารางแตกต่างกันอย่างมีนัยยะสำคัญทางสถิติ ($p < 0.05$)

IMRT: intensity modulated radiotherapy, PBS: pencil beam scanning, SSPB: spot scanning proton beam, RT: radiotherapy, CCRT: concurrent chemoradiation, PORT: post-operative radiotherapy, RBE: relative biological effectiveness, Fx: fraction(s), TL: temporal lobe, Contra: contralateral, Ipsi=ipsilateral, PG: parotid gland, SMG: submandibular gland, Pt: patients

การฉายรังสีซ้ำในมะเร็งศีรษะและลำคอ (re irradiation)

การฉายรังสีในโรคมะเร็งศีรษะและลำคอระยะกำเริบเฉพาะที่ โดยเฉพาะการฉายรังสีซ้ำในผู้ป่วยที่เคยได้รับรังสีแล้ว มักทำให้เกิดผลข้างเคียงรุนแรงซึ่งทำให้เสียคุณภาพชีวิตและอาจเป็นอันตรายต่อชีวิตได้ เช่น ภาวะก้านสมองหรือเนื้อสมองตาย เนื้อเยื่อบริเวณคอหรือกระดูกตาย การบาดเจ็บต่อหลอดเลือดแดงบริเวณคอ (carotid artery) นำไปสู่ภาวะเลือดออกปริมาณมากจากหลอดเลือดแดง หรือ carotid blowout ได้ เป็นต้น ซึ่งอัตราการเกิด carotid blowout เมื่อฉายรังสีซ้ำด้วยโฟตอนมากกว่า 40 เกรย์ อยู่ที่ร้อยละ 2.6 แต่หากเกิดภาวะนี้แล้วจะมีอัตราการตายสูงถึงร้อยละ 76⁽⁶⁶⁾ งานวิจัยแบบ treatment comparative planning จากประเทศเยอรมันแสดงให้เห็นว่าการใช้โปรตอนสามารถลดปริมาณรังสีในอวัยวะข้างเคียงได้ โดย Eekers และคณะ⁽⁶⁷⁾ นำภาพเอกซเรย์คอมพิวเตอร์ของผู้ป่วยมะเร็งศีรษะและลำคอระยะกำเริบเฉพาะที่จำนวน 25 รายมาทดลองวางแผนการฉายรังสีด้วยโฟตอนเทคนิค volumetric modulated arc therapy (VMAT) โปรตอน และคาร์บอน เพื่อเปรียบเทียบปริมาณรังสีที่ไปยังอวัยวะข้างเคียง พบว่าการใช้รังสีอนุภาคสามารถลดปริมาณรังสีไปสู่ก้านสมอง ไขสันหลัง และช่องปากได้อย่างมีนัยสำคัญเมื่อเปรียบเทียบกับการใช้ VMAT นอกจากนี้ยังสามารถลดปริมาณรังสีไปสู่หลอดเลือดแดง carotid ฟังตรงข้ามได้ถึงร้อยละ 85-100 Dale และคณะรายงานอัตราการเกิด carotid blowout ภายหลังการฉายรังสีซ้ำด้วยโปรตอนหรือคาร์บอนในผู้ป่วย 49 คน โดยผู้ป่วยร้อยละ 18 ได้รับการฉายรังสีซ้ำด้วยโปรตอน ค่ามัธยฐานปริมาณรังสีเท่ากับ 56 เกรย์ RBE พบว่าอัตราการเกิด carotid blowout อยู่ที่ร้อยละ 2.7 ที่ 1 ปี⁽⁶⁸⁾ ผู้วิจัยได้เก็บข้อมูลปริมาณรังสีรวมที่หลอดเลือดแดง carotid ได้รับจากการฉายรังสีทุกครั้งแต่ยังไม่พบความสอดคล้องกับการเกิด carotid blowout

ข้อมูลทางคลินิกยังมีความจำเป็นเพื่อพิสูจน์ว่าการลดลงของปริมาณรังสีนี้จะนำไปสู่การลดลงของผลข้างเคียงจากการฉายรังสีซ้ำหรือไม่ ตารางที่ 4 สรุปผลการศึกษาจาก 3 งานวิจัยแบบย้อนหลังและ 1 งานวิจัยแบบไปข้างหน้าในการฉายรังสีซ้ำบริเวณศีรษะและลำคอด้วยโปรตอน จะเห็นได้ว่ายังสามารถเกิดผลข้างเคียงรุนแรงระดับ 4-5 ได้ แต่มีผู้ป่วยจำนวนไม่น้อยที่มีการควบคุมโรคที่ดีและมีการรอดชีวิตในระยะ 1-2 ปีหลังจากการฉายรังสีได้ ล่าสุดในปี ค.ศ. 2021 มีการศึกษาแบบ systematic review⁽⁶⁹⁾ รวบรวมงานวิจัยทางคลินิกในผู้ป่วยที่ได้รับการฉายรังสีซ้ำด้วยอนุภาคโปรตอน, คาร์บอน หรืออนุภาคอื่น ๆ มีจำนวนผู้ป่วยทั้งหมด 1,118 ราย พบว่า ภายหลังจากการฉายรังสีโปรตอนซ้ำ ด้วยปริมาณมัธยฐาน 64.5 เกรย์ มีอัตราการควบคุมโรคเฉพาะที่ที่ 2 ปี คิดเป็นร้อยละ 50-86 อัตราการรอดชีวิตที่ 2 ปี คิดเป็นร้อยละ 33-80 ส่วนในแง่ผลข้างเคียงพบว่าผู้ป่วยที่ได้รับรังสีอนุภาคซ้ำ เกิดผลข้างเคียงรุนแรงระยะเฉียบพลัน คิดเป็นร้อยละ 1-35 โดยที่พบบ่อยที่สุด คือ การกลืนลำบาก เยื่อช่องปากอักเสบ และผลข้างเคียงด้านผิวหนัง และผลข้างเคียงรุนแรงระยะยาวพบได้ร้อยละ 35 โดยผลข้างเคียงที่พบบ่อย คือ brain necrosis, การได้ยิน และ/หรือการมองเห็นผิดปกติ และภาวะเลือดออก จากผู้ป่วยทั้งหมดพบว่ามีผู้ป่วย 16 ราย (คิดเป็นร้อยละ 1.4 จากผู้ป่วยทั้งหมด) ที่เกิดผลข้างเคียงรุนแรงจนทำให้เสียชีวิต

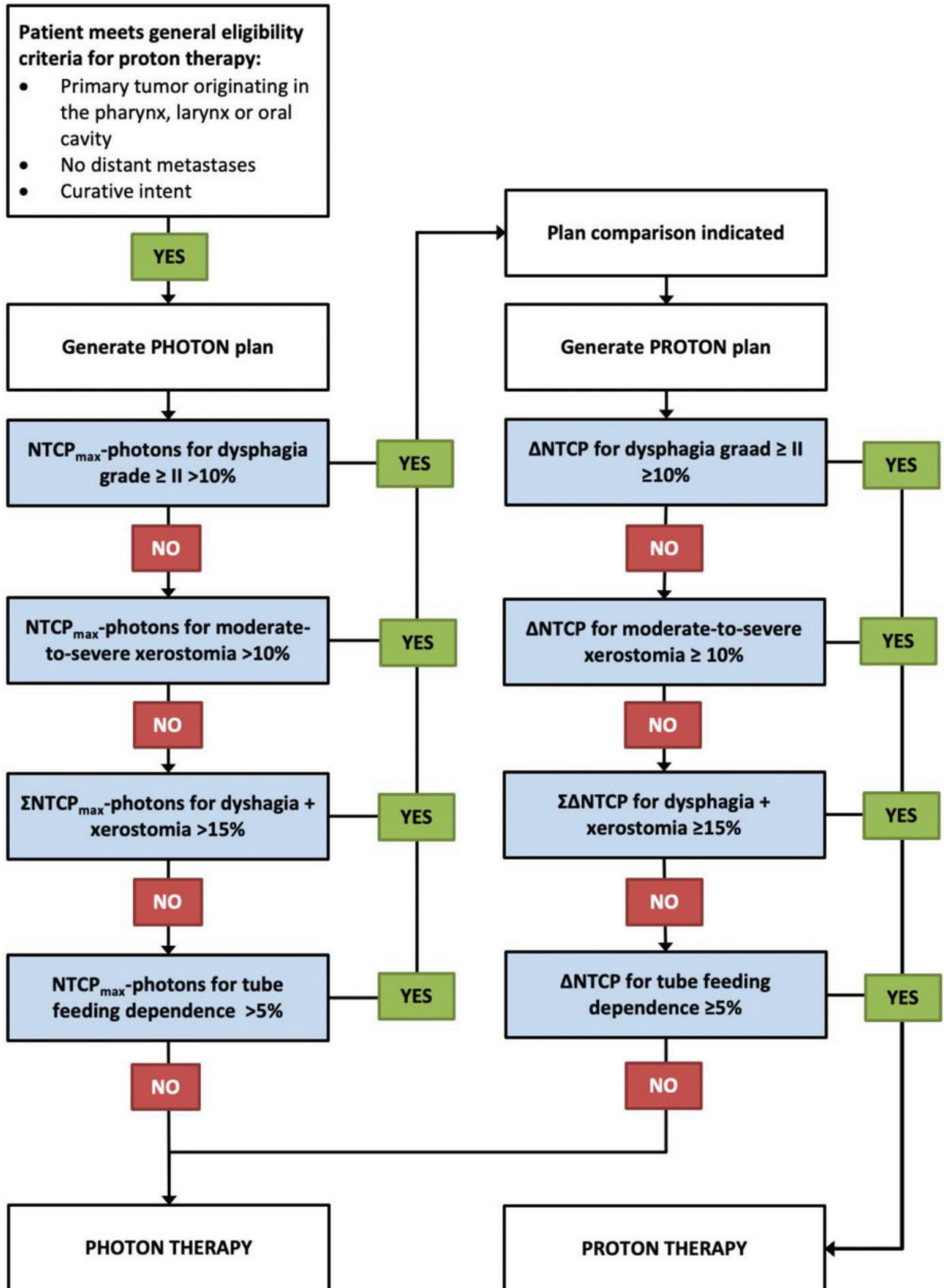
ตารางที่ 4. งานวิจัยในมะเร็งศีรษะและลำคอที่ได้รับการฉายรังสีซ้ำด้วยอนุภาคโปรตอน

งานวิจัย	Romesser et al. ⁽⁶¹⁾	McDonald et al. ⁽⁶²⁾	Phan et al. ⁽⁶³⁾	Hayashi et al. ⁽⁶⁴⁾
รูปแบบงานวิจัย	Retrospective	Retrospective	Retrospective	Prospective
ปีที่ทำงานวิจัย (ค.ศ.)	2011-2014	2004-2014	2011-2015	2009-2014
จำนวนผู้ป่วย (คน)	92	61	60	34
ระยะเวลาติดตามผล (เดือน)	12	15.2	13.6	25
ระยะเวลาหลังฉายรังสีครั้งแรก (median time to re-RT, เดือน)	34.4	23	47.1	N/A
โรค	85% OPC	N=32 SCC	N=40 SCC (N=15 OPC, N=5 NPC)	80% SCC 100% oral cavity
การรักษา	Salvage sx before RT 39%	Salvage sx before RT 47.5%, CCRT 27.9%	Salvage sx before RT 58%, CCRT 73%	No salvage sx, CCRT with IA 100%
ปริมาณรังสี (เกรย์, Gy RBE)	60.6	66-70.2	66	50
เทคนิคการฉายรังสี	PBT	Scanning PBT	PSPT 25% IMPT 75%	PBT
ผลการศึกษา	At 1 year	At 2 years	At 1 year	At 1, 2 years
LRC	75%	80.3%	68.4%	LC: 77%, 60%
DMFS	84%	61.7%	74.9%	-
OS	65.2%	32.7%	83.8%	OS 62%, 42%
Acute grade 3-5 toxicities (%)				
- Mucositis	9.9	N=2	10	32
- Dermatitis	-	N=3	13	29
- Dysphagia/feeding tube	9.1	N=3	10	35
- Odynophagia	-	-	10	-
- Esophagitis	9.1	-	-	-
- Any grade 5	Bleeding (N=2)	CNS (N=1)	-	-
Late grade 3-5 toxicities (%)				
- Skin	8.7	-	-	-
- Bone/soft tissue	-	N=10	N=2	3
- CNS	-	N=3	3	-
- Feeding tube	7.1	-	10	-
- Any grade 5	-	CNS (N=1), bone/ soft tissue (N=1)	Bone (N=2)	-

RT: radiotherapy, PBT: proton beam therapy, IMPT: intensity modulated proton therapy, PSPT: passive scattering proton therapy, OPC=oropharyngeal cancer, NPC: nasopharyngeal cancer, RBE: relative biological effectiveness, LRC: locoregional control, LC: local control, DMFS: distant metastasis free survival, OS: overall survival, Sx: surgery, SCC: squamous cell carcinoma, CCRT: concurrent chemoradiation, IA: intra-arterial chemotherapy, CNS: central nervous system

การคัดเลือกผู้ป่วยเพื่อรับการรักษาด้วยอนุภาคโปรตอน

จากที่กล่าวมาทั้งหมดข้างต้น จะเห็นว่าหลักฐานหรืองานวิจัยทางคลินิกในโรคมะเร็งศีรษะและลำคอส่วนใหญ่เป็นการศึกษาแบบย้อนหลังหรือมีจำนวนผู้ป่วยน้อย ซึ่งอาจไม่เพียงพอต่อการผลักดันการใช้โปรตอนให้เป็นการฉายรังสีมาตรฐานในมะเร็งศีรษะและลำคอทั่วไป การศึกษาวิจัยทางคลินิกแบบสุ่มหรือ randomized controlled จึงมักจะให้ความกระจ่างและช่วยสนับสนุนผลการศึกษาแบบ retrospective หรือ dosimetric ที่ผ่านมา อย่างไรก็ตามงานวิจัยแบบ randomized controlled trial เปรียบเทียบระหว่างโปรตอนกับโฟตอนอาจเกิดขึ้นได้ยาก เนื่องจากมีหลักฐานทางคลินิกมากมายที่สนับสนุนว่าโปรตอนลดปริมาณรังสีต่ออวัยวะข้างเคียง รวมถึงบางการศึกษาพบว่าลดผลข้างเคียงในผู้ป่วยจริง แม้จะยังไม่มีหลักฐานแน่ชัดว่าโปรตอนช่วยเพิ่มอัตราการรอดชีวิตหรือเพิ่มการควบคุมโรค แต่การใช้รังสีโฟตอนซึ่งมีโอกาสเกิดผลข้างเคียงมากกว่าในกลุ่มตัวอย่างก็อาจจะเป็นการออกแบบงานวิจัยที่ไม่เหมาะสมนักตามหลักจริยธรรม และเนื่องจากการขาดแคลนหลักฐานเชิงประจักษ์จากการศึกษาแบบ randomized หรือ prospective นี้เอง จึงมีความพยายามในการคัดเลือกผู้ป่วยที่จะได้ประโยชน์สูงสุดจากการฉายรังสีด้วยอนุภาคโปรตอนโดยการใช้ model-based approach⁽⁷⁰⁻⁷²⁾ กล่าวคือทำการวางแผนการฉายรังสีด้วยโฟตอนและโปรตอนในผู้ป่วยรายเดียวกัน แล้วนำค่าที่ได้จากการวางแผนไปคำนวณด้วยสมการความน่าจะเป็นของการเกิดผลข้างเคียงจากรังสีหรือ normal tissue complication probability (NTCP) โดยมีการกำหนดค่าความแตกต่างของการฉายรังสีทั้ง 2 แบบไว้ล่วงหน้า หากโปรตอนมีความน่าจะเป็นที่จะลดผลข้างเคียงได้มากกว่าค่าที่ตั้งไว้ก็ควรเลือกใช้โปรตอน โดย Langendijk และคณะ⁽⁷³⁾ ได้เสนอแนวทางและขั้นตอนการใช้ model-based approach ดังแสดงในรูปที่ 3⁽⁷³⁾ จะเห็นได้ว่าผู้ป่วยบางรายอาจไม่ต้องใช้การฉายรังสีอนุภาค เนื่องจากการฉายรังสีโฟตอนแบบปรับความเข้มก็ได้ผลดีและผลข้างเคียงน้อย วิธีนี้เป็นวิธีการคัดเลือกผู้ป่วยที่จะได้ประโยชน์จากการฉายอนุภาคโปรตอน และมี cost effectiveness เนื่องจากการฉายรังสีด้วยโปรตอนมีค่าใช้จ่ายสูงกว่าโฟตอน อย่างไรก็ตามข้อจำกัดของวิธีนี้คือสมการ NTCP สร้างขึ้นจากข้อมูลของการฉายรังสีด้วยโฟตอน และสมการยังไม่ครอบคลุมผลข้างเคียงครบทุกด้าน เช่น ไม่รวม patient reported toxicity การใช้ model-based approach ในการคัดเลือกผู้ป่วยที่จะได้รับการฉายอนุภาคโปรตอนได้ถูกนำมาใช้จริงในหลายประเทศ เช่น ประเทศเนเธอร์แลนด์ เป็นต้น



รูปที่ 3. ขั้นตอนของ model-based approach ในผู้ป่วยมะเร็งศีรษะและลำคอ⁽⁷³⁾

สรุป

การฉายรังสีด้วยอนุภาคโปรตอนในโรคมะเร็งศีรษะและลำคอ สามารถลดปริมาณรังสีไปยังอวัยวะข้างเคียงที่สำคัญได้และสามารถลดผลข้างเคียงบางอย่างจากการฉายรังสีได้เมื่อเปรียบเทียบกับโฟตอน แต่ยังไม่มีการวิจัยไปข้างหน้าแบบสุ่มที่แสดงถึงการเพิ่มอัตราการควบคุมโรคและอัตราการรอดชีวิตของผู้ป่วย เพราะฉะนั้นควรเลือกใช้การฉายอนุภาคโปรตอนในผู้ป่วยที่เหมาะสม และควรมีการศึกษาแบบไปข้างหน้าในผู้ป่วยมะเร็งศีรษะและลำคอต่อไป ซึ่งงานวิจัยแบบไปข้างหน้าที่กำลังดำเนินอยู่ดังสรุปในตารางที่ 5

ตารางที่ 5. ตัวอย่างงานวิจัยแบบไปข้างหน้าที่ศึกษาการฉายอนุภาคโปรตอนในมะเร็งศีรษะและลำคอ ที่กำลังดำเนินอยู่และลงทะเบียนใน www.clinicaltrials.gov ข้อมูล ณ วันที่ 24 กรกฎาคม 2564

Study identifiers (name)	Intervention	Disease	Time frame	Center	Outcome(s) of interest
Randomized studies					
Phase II/III NCT01893307	IMPT vs IMRT	Oropharyngeal SCC	2013-2023, recruiting	MDACC, NCI, NIDCR, MGH	Late toxicity grade 3-5, 3-year PFS
NCT03164460 (SOAR-HN)	SBRT vs IMRT/IMPT	Re-irradiation or RT for new primary head and neck tumors	2017-2023, recruiting	MDACC	Late toxicity grade 3-5 at 2 years
NCT02923570	Proton vs photon	Unilateral head and neck cancer	2016-2022, recruiting	MSKCC, Mayo clinic, Mount Sinai Hospital (NY)	Acute toxicity grade 2-5
NCT03829033 (ARTSCAN V)	Proton vs photon	Early tonsillar cancers	2019-2028, recruiting	Swedish centers	Acute and late toxicities
NCT04528394	Proton vs photon (both arms receive carbon boost)	Nasopharyngeal carcinoma	2019-2022, recruiting	Shanghai Proton and Heavy Ion Center	Treatment-related Xerostomia (≥Grade 2) as assessed by CTCAE 4.03
Prospective phase II non-randomized study					
NCT01586767	Proton vs IMRT	Locally advanced sinonasal carcinoma	2012-2021, recruiting	MGH	2-year local control

Study identifiers (name)	Intervention	Disease	Time frame	Center	Outcome(s) of interest
Prospective phase II single arm studies					
NCT03981068 (<i>DAHANCA-37</i>)	Proton	Re-irradiation or RT for new primary head and neck cancers	2021-2025, recruiting	Danish Head and Neck Cancer Group	Any new late toxicity grade ≥ 3 according to CTCAE 5.0
NCT03450967	Durvalumab plus Tremelimumab combined with PBT	Head and neck SCC	2018-2021, recruiting status unknown	Samsung medical center	2-year response rate by RECIST 1.1
NCT03183271	Proton boost (Hadrontherapy) after IMRT	Locally advanced head and neck tumors	2012-2016, completed	CNAO National Cancer of Oncological Hadrontherapy, Italy	Local response, acute toxicity at 3 months
Prospective observational study					
NCT02663583	IMPT vs TORS	Low risk oropharyngeal SCC	2016-2021, recruiting	MDACC	6-month objective functional outcome using digital wristband, PRO

IMPT: intensity modulated proton therapy, TORS: transoral robotic surgery, PBT: proton beam therapy, RT: radiation, SCC: squamous cell carcinoma, PRO: patient reported outcome, MDACC: MD Anderson cancer center, NCI: national cancer institute, NIDCR: National institute of dental and craniofacial research, MGH: Massachusetts General hospital, MSKCC: Memorial Sloan Kettering cancer center, PFS: progression free survival, LC: local control, CTCAE: common terminology criteria for adverse events

เอกสารอ้างอิง

1. Jakobi A, Stutzer K, Bandurska-Luque A, Lock S, Haase R, Wack LJ, et al. NTCP reduction for advanced head and neck cancer patients using proton therapy for complete or sequential boost treatment versus photon therapy. *Acta Oncol.* 2015;54(9):1658-64.
2. Stuschke M, Kaiser A, Abu-Jawad J, Pottgen C, Levegrun S, Farr J. Re-irradiation of recurrent head and neck carcinomas: comparison of robust intensity modulated proton therapy treatment plans with helical tomotherapy. *Radiat Oncol.* 2013;8:93.
3. Kandula S, Zhu X, Garden AS, Gillin M, Rosenthal DI, Ang KK, et al. Spot-scanning beam proton therapy vs intensity-modulated radiation therapy for ipsilateral head and neck malignancies: a treatment planning comparison. *Med Dosim.* 2013;38(4):390-4.
4. Frank SJ, Blanchard P, Lee JJ, Sturgis EM, Kies MS, Machtay M, et al. Comparing Intensity-Modulated Proton Therapy With Intensity-Modulated Photon Therapy for Oropharyngeal Cancer: The Journey From Clinical Trial Concept to Activation. *Semin Radiat Oncol.* 2018;28(2):108-13.
5. Proton Beam Therapy (PBT) Model Policy. American Society for Radiation Oncology website. https://www.astro.org/uploadedFiles/_MAIN_SITE/Daily_Practice/Reimbursement/Model_Policies/Content_Pieces/ASTROPBTModelPolicy.pdf Accessed July 24, 2021.
6. Lin A, Chang JHC, Grover RS, Hoebbers FJP, Parvathaneni U, Patel SH, et al. PTCOG Head and Neck Subcommittee Consensus Guidelines on Particle Therapy for the Management of Head and Neck Tumors. *Int J Part Ther.* 2021;8(1):84-94.
7. National Comprehensive Cancer Network. NCCN Clinical Practice Guidelines in Oncology for Head and Neck Cancers version 3.2021. www.nccn.org/professionals/physician_gls/pdf/head-and-neck.pdf Accessed July 6, 2021.
8. Al-Sarraf M, LeBlanc M, Giri PG, Fu KK, Cooper J, Vuong T, et al. Chemoradiotherapy versus radiotherapy in patients with advanced nasopharyngeal cancer: phase III randomized Intergroup study 0099. *J Clin Oncol.* 1998;16(4):1310-7.
9. Wee J, Tan EH, Tai BC, Wong HB, Leong SS, Tan T, et al. Randomized trial of radiotherapy versus concurrent chemoradiotherapy followed by adjuvant chemotherapy in patients with American Joint Committee on Cancer/International Union against cancer stage III and IV nasopharyngeal cancer of the endemic variety. *J Clin Oncol.* 2005;23(27):6730-8.
10. Chen Y, Sun Y, Liang SB, Zong JF, Li WF, Chen M, et al. Progress report of a randomized trial comparing long-term survival and late toxicity of concurrent chemoradiotherapy with adjuvant chemotherapy versus radiotherapy alone in patients with stage III to IVB

- nasopharyngeal carcinoma from endemic regions of China. *Cancer*. 2013;119(12):2230-8.
11. Lee AW, Tung SY, Chua DT, Ngan RK, Chappell R, Tung R, et al. Randomized trial of radiotherapy plus concurrent-adjuvant chemotherapy vs radiotherapy alone for regionally advanced nasopharyngeal carcinoma. *J Natl Cancer Inst*. 2010;102(15):1188-98.
 12. Lewis GD, Holliday EB, Kocak-Uzel E, Hernandez M, Garden AS, Rosenthal DI, et al. Intensity-modulated proton therapy for nasopharyngeal carcinoma: Decreased radiation dose to normal structures and encouraging clinical outcomes. *Head Neck*. 2016;38:E1886-95.
 13. Holliday EB, Garden AS, Rosenthal DI, Fuller CD, Morrison WH, Gunn GB, et al. Proton Therapy Reduces Treatment-Related Toxicities for Patients with Nasopharyngeal Cancer: A Case-Match Control Study of Intensity-Modulated Proton Therapy and Intensity-Modulated Photon Therapy. *Int J Part Ther*. 2015;2(1):19-28.
 14. Chan AW, Liebsch LJ, Deschler DG, Adams JA, Vrishali LV, McIntyre JF, et al. Proton radiotherapy for T4 nasopharyngeal carcinoma. *J Clin Oncol*. 2004;22(14_suppl):5574.
 15. Chan A, Adams JA, Weyman E, Parambi R, Goldsmith T, Holman A, et al. A Phase II Trial of Proton Radiation Therapy With Chemotherapy for Nasopharyngeal Carcinoma. *Int J Radiat Oncol Biol Phys*. 2012;84(3):S151-S2.
 16. Goldsmith T, Holman AS, Parambi RJ, Weyman E, Busse PM, Viscosi E, et al. Swallowing Function After Proton Beam Therapy for Nasopharyngeal Cancer: A Prospective Study. *Int J Radiat Oncol Biol Phys*. 2012;84(3):S62-S3.
 17. Lee A, Kitpanit S, Chilov M, Langendijk JA, Lu J, Lee NY. A Systematic Review of Proton Therapy for the Management of Nasopharyngeal Cancer. *Int J Part Ther*. 2021;8(1):119-30.
 18. Uezono H, Indelicato DJ, Rotondo RL, Sandler ES, Katzenstein HM, Dagan R, et al. Proton therapy following induction chemotherapy for pediatric and adolescent nasopharyngeal carcinoma. *Pediatr Blood Cancer*. 2019;66(12):e27990.
 19. Casanova M, Bisogno G, Gandola L, Cecchetto G, Di Cataldo A, Basso E, et al. A prospective protocol for nasopharyngeal carcinoma in children and adolescents: the Italian Rare Tumors in Pediatric Age (TREP) project. *Cancer*. 2012;118(10):2718-25.
 20. Oshiro Y, Sugahara S, Fukushima T, Okumura T, Nakao T, Mizumoto M, et al. Pediatric nasopharyngeal carcinoma treated with proton beam therapy. Two case reports. *Acta Oncol*. 2011;50(3):470-3.
 21. Holliday EB, Garden AS, Rosenthal DI, Fuller CD, Morrison WH, Gunn GB, et al. Proton Therapy Reduces Treatment-Related Toxicities for Patients with Nasopharyngeal Cancer: A Case-Match Control Study of Intensity-Modulated Proton Therapy and Intensity-Modulated

- Photon Therapy. *International Journal of Particle Therapy*. 2015;2(1):19-28.
22. Sanford NN, Lau J, Lam MB, Juliano AF, Adams JA, Goldberg SI, et al. Individualization of Clinical Target Volume Delineation Based on Stepwise Spread of Nasopharyngeal Carcinoma: Outcome of More Than a Decade of Clinical Experience. *Int J Radiat Oncol Biol Phys*. 2019;103(3):654-68.
 23. Li X, Kitpanit S, Lee A, Mah D, Sine K, Sherman EJ, et al. Toxicity Profiles and Survival Outcomes Among Patients With Nonmetastatic Nasopharyngeal Carcinoma Treated With Intensity-Modulated Proton Therapy vs Intensity-Modulated Radiation Therapy. *JAMA Netw Open*. 2021;4(6):e2113205.
 24. Blanco AI, Chao KS, Ozyigit G, Adli M, Thorstad WL, Simpson JR, et al. Carcinoma of paranasal sinuses: long-term outcomes with radiotherapy. *Int J Radiat Oncol Biol Phys*. 2004;59(1):51-8.
 25. Wiegner EA, Daly ME, Murphy JD, Abelson J, Chapman CH, Chung M, et al. Intensity-modulated radiotherapy for tumors of the nasal cavity and paranasal sinuses: clinical outcomes and patterns of failure. *Int J Radiat Oncol Biol Phys*. 2012;83(1):243-51.
 26. Jang NY, Wu HG, Park CI, Heo DS, Kim DW, Lee SH, et al. Definitive radiotherapy with or without chemotherapy for T3-4N0 squamous cell carcinoma of the maxillary sinus and nasal cavity. *Jpn J Clin Oncol*. 2010;40(6):542-8.
 27. Hoppe BS, Nelson CJ, Gomez DR, Stegman LD, Wu AJ, Wolden SL, et al. Unresectable carcinoma of the paranasal sinuses: outcomes and toxicities. *Int J Radiat Oncol Biol Phys*. 2008;72(3):763-9.
 28. Duthoy W, Boterberg T, Claus F, Ost P, Vakaet L, Bral S, et al. Postoperative intensity-modulated radiotherapy in sinonasal carcinoma: clinical results in 39 patients. *Cancer*. 2005;104(1):71-82.
 29. Patel SH, Wang Z, Wong WW, Murad MH, Buckey CR, Mohammed K, et al. Charged particle therapy versus photon therapy for paranasal sinus and nasal cavity malignant diseases: a systematic review and meta-analysis. *Lancet Oncol*. 2014;15(9):1027-38.
 30. Ramaekers BL, Pijls-Johannesma M, Joore MA, van den Ende P, Langendijk JA, Lambin P, et al. Systematic review and meta-analysis of radiotherapy in various head and neck cancers: comparing photons, carbon-ions and protons. *Cancer Treat Rev*. 2011;37(3):185-201.
 31. Patel SH, Wang Z, Wong WW, Murad MH, Buckey CR, Mohammed K, et al. Charged particle therapy versus photon therapy for paranasal sinus and nasal cavity malignant diseases: a

- systematic review and meta-analysis. *The Lancet Oncology*. 2014;15(9):1027-38.
32. Malyapa RS, Mendenhall WM, Yeung D, McKenzie C, Li Z, Morris CG, et al. Outcomes of Nasal Cavity and Paranasal Sinus Cancers Treated With Proton Therapy. *Int J Radiat Oncol Biol Phys*. 2012;84(3):S498.
 33. Nakamura T, Azami Y, Ono T, Yamaguchi H, Hayashi Y, Suzuki M, et al. Preliminary results of proton beam therapy combined with weekly cisplatin intra-arterial infusion via a superficial temporal artery for treatment of maxillary sinus carcinoma. *Jpn J Clin Oncol*. 2016;46(1):46-50.
 34. Dagan R, Bryant C, Li Z, Yeung D, Justice J, Dzieglewski P, et al. Outcomes of Sinonasal Cancer Treated With Proton Therapy. *Int J Radiat Oncol Biol Phys*. 2016;95(1):377-85.
 35. Zenda S, Kohno R, Kawashima M, Arahira S, Nishio T, Tahara M, et al. Proton beam therapy for unresectable malignancies of the nasal cavity and paranasal sinuses. *Int J Radiat Oncol Biol Phys*. 2011;81(5):1473-8.
 36. Nishimura H, Ogino T, Kawashima M, Ishikura S, Nihei K, Onozawa M, et al. Preliminary result of proton beam therapy for malignancies of the nasal cavity and paranasal sinus-with special reference to adverse effects on optic pathways. *Int J Radiat Oncol Biol Phys*. 2004;60(1):S512-S3.
 37. Russo AL, Adams JA, Weyman EA, Busse PM, Goldberg SI, Varvares M, et al. Long-Term Outcomes After Proton Beam Therapy for Sinonasal Squamous Cell Carcinoma. *Int J Radiat Oncol Biol Phys*. 2016;95(1):368-76.
 38. Toyomasu Y, Demizu Y, Matsuo Y, Sulaiman NS, Mima M, Nagano F, et al. Outcomes of Patients With Sinonasal Squamous Cell Carcinoma Treated With Particle Therapy Using Protons or Carbon Ions. *Int J Radiat Oncol Biol Phys*. 2018;101(5):1096-103.
 39. Schmidt MQ, David J, Yoshida EJ, Scher K, Mita A, Shiao SL, et al. Predictors of survival in head and neck mucosal melanoma. *Oral Oncol*. 2017;73:36-42.
 40. Zenda S, Kawashima M, Nishio T, Kohno R, Nihei K, Onozawa M, et al. Proton beam therapy as a nonsurgical approach to mucosal melanoma of the head and neck: a pilot study. *Int J Radiat Oncol Biol Phys*. 2011;81(1):135-9.
 41. Zenda S, Akimoto T, Mizumoto M, Hayashi R, Arahira S, Okumura T, et al. Phase II study of proton beam therapy as a nonsurgical approach for mucosal melanoma of the nasal cavity or para-nasal sinuses. *Radiother Oncol*. 2016;118(2):267-71.
 42. Michel G, Joubert M, Delemazure AS, Espitalier F, Durand N, Malard O. Adenoid cystic carcinoma of the paranasal sinuses: retrospective series and review of the literature. *Eur*

- Ann Otorhinolaryngol Head Neck Dis. 2013;130(5):257-62.
43. Linton OR, Moore MG, Brigrance JS, Summerlin DJ, McDonald MW. Proton therapy for head and neck adenoid cystic carcinoma: initial clinical outcomes. *Head Neck*. 2015;37(1):117-24.
 44. Pommier P, Liebsch NJ, Deschler DG, Lin DT, McIntyre JF, Barker FG, 2nd, et al. Proton beam radiation therapy for skull base adenoid cystic carcinoma. *Arch Otolaryngol Head Neck Surg*. 2006;132(11):1242-9.
 45. Holliday E, Bhattasali O, Kies MS, Hanna E, Garden AS, Rosenthal DI, et al. Postoperative Intensity-Modulated Proton Therapy for Head and Neck Adenoid Cystic Carcinoma. *Int J Part Ther*. 2016;2(4):533-43.
 46. Bhattasali O, Holliday E, Kies MS, Hanna EY, Garden AS, Rosenthal DI, et al. Definitive proton radiation therapy and concurrent cisplatin for unresectable head and neck adenoid cystic carcinoma: A series of 9 cases and a critical review of the literature. *Head Neck*. 2016;38 Suppl 1:E1472-80.
 47. Al-Mamgani A, van Rooij P, Mehilal R, Tans L, Levendag PC. Combined-modality treatment improved outcome in sinonasal undifferentiated carcinoma: single-institutional experience of 21 patients and review of the literature. *Eur Arch Otorhinolaryngol*. 2013;270(1):293-9.
 48. Gamez ME, Lal D, Halyard MY, Wong WW, Vargas C, Curtis K, et al. Outcomes and Patterns of Failure for Sinonasal Undifferentiated Carcinoma (SNUC): The Mayo Clinic Experience. *Int J Radiat Oncol Biol Phys*. 2016;94(4):954.
 49. Lu YC, Adams JA, Clark JR, Liebsch N, Chan AW. Induction chemotherapy followed by concurrent chemotherapy and proton beam for sinonasal undifferentiated carcinoma. *J Clin Oncol*. 2017;35(15_suppl):e17557.
 50. Bell D. Sinonasal Neuroendocrine Neoplasms: Current Challenges and Advances in Diagnosis and Treatment, with a Focus on Olfactory Neuroblastoma. *Head Neck Pathol*. 2018;12(1):22-30.
 51. Bhattacharyya N, Thornton AF, Joseph MP, Goodman ML, Amrein PC. Successful treatment of esthesioneuroblastoma and neuroendocrine carcinoma with combined chemotherapy and proton radiation. Results in 9 cases. *Arch Otolaryngol Head Neck Surg*. 1997;123(1):34-40.
 52. Fitzek MM, Thornton AF, Varvares M, Ancukiewicz M, McIntyre J, Adams J, et al. Neuroendocrine tumors of the sinonasal tract. Results of a prospective study incorporating chemotherapy, surgery, and combined proton-photon radiotherapy. *Cancer*. 2002;94(10):2623-34.
 53. Nakamura N, Zenda S, Tahara M, Okano S, Hayashi R, Hojo H, et al. Proton beam therapy for olfactory neuroblastoma. *Radiother Oncol*. 2017;122(3):368-72.

54. Holliday EB, Kocak-Uzel E, Feng L, Thaker NG, Blanchard P, Rosenthal DI, et al. Dosimetric advantages of intensity-modulated proton therapy for oropharyngeal cancer compared with intensity-modulated radiation: A case-matched control analysis. *Med Dosim.* 2016;41(3):189-94.
55. van der Laan HP, van de Water TA, van Herpt HE, Christianen ME, Bijl HP, Korevaar EW, et al. The potential of intensity-modulated proton radiotherapy to reduce swallowing dysfunction in the treatment of head and neck cancer: A planning comparative study. *Acta Oncol.* 2013;52(3):561-9.
56. Apinorasethkul O, Kirk M, Teo K, Swisher-McClure S, Lukens JN, Lin A. Pencil beam scanning proton therapy vs rotational arc radiation therapy: A treatment planning comparison for postoperative oropharyngeal cancer. *Med Dosim.* 2017;42(1):7-11.
57. Caparrotti F, Huang SH, Lu L, Bratman SV, Ringash J, Bayley A, et al. Osteoradionecrosis of the mandible in patients with oropharyngeal carcinoma treated with intensity-modulated radiotherapy. *Cancer.* 2017;123(19):3691-700.
58. Zhang W, Zhang X, Yang P, Blanchard P, Garden AS, Gunn B, et al. Intensity-modulated proton therapy and osteoradionecrosis in oropharyngeal cancer. *Radiother Oncol.* 2017;123(3):401-5.
59. Frank SJ, Rosenthal DI, Ang K, Sturgis EM, Chambers MS, Gunn GB, et al. Gastrostomy Tubes Decrease by Over 50% With Intensity Modulated Proton Therapy (IMPT) During the Treatment of Oropharyngeal Cancer Patients: A Case–Control Study. *Int J Radiat Oncol Biol Phys.* 2013;87(2):S144.
60. Gunn GB, Blanchard P, Garden AS, Zhu XR, Fuller CD, Mohamed AS, et al. Clinical Outcomes and Patterns of Disease Recurrence After Intensity Modulated Proton Therapy for Oropharyngeal Squamous Carcinoma. *Int J Radiat Oncol Biol Phys.* 2016;95(1):360-7.
61. Garden AS, Dong L, Morrison WH, Stugis EM, Glisson BS, Frank SJ, et al. Patterns of disease recurrence following treatment of oropharyngeal cancer with intensity modulated radiation therapy. *Int J Radiat Oncol Biol Phys.* 2013;85(4):941-7.
62. Sio TT, Lin HK, Shi Q, Gunn GB, Cleeland CS, Lee JJ, et al. Intensity Modulated Proton Therapy Versus Intensity Modulated Photon Radiation Therapy for Oropharyngeal Cancer: First Comparative Results of Patient-Reported Outcomes. *Int J Radiat Oncol Biol Phys.* 2016;95(4):1107-14.
63. Beitler JJ, Chera BS. Protons for Oropharyngeal Cancer Have Not Yet Justified Their Promise. *Int J Radiat Oncol Biol Phys.* 2016;95(4):1115-6.

64. Swisher-McClure S, Teo BK, Kirk M, Chang C, Lin A. Comparison of Pencil Beam Scanning Proton- and Photon-Based Techniques for Carcinoma of the Parotid. *Int J Part Ther.* 2016;2(4):525-32.
65. Romesser PB, Cahlon O, Scher E, Zhou Y, Berry SL, Rybkin A, et al. Proton beam radiation therapy results in significantly reduced toxicity compared with intensity-modulated radiation therapy for head and neck tumors that require ipsilateral radiation. *Radiother Oncol.* 2016;118(2):286-92.
66. McDonald MW, Moore MG, Johnstone PA. Risk of carotid blowout after reirradiation of the head and neck: a systematic review. *Int J Radiat Oncol Biol Phys.* 2012;82(3):1083-9.
67. Eekers DBP, Roelofs E, Jelen U, Kirk M, Granzier M, Ammazalorso F, et al. Benefit of particle therapy in re-irradiation of head and neck patients. Results of a multicentric in silico ROCOCO trial. *Radiother Oncol.* 2016;121(3):387-94.
68. Dale JE, Molinelli S, Ciurlia E, Ciocca M, Bonora M, Vitolo V, et al. Risk of carotid blowout after reirradiation with particle therapy. *Adv Radiat Oncol.* 2017;2(3):465-74.
69. Gamez ME, Patel SH, McGee LA, Sio TT, McDonald M, Phan J, et al. A Systematic Review on Re-irradiation with Charged Particle Beam Therapy in the Management of Locally Recurrent Skull Base and Head and Neck Tumors. *Int J Part Ther.* 2021;8(1):131-54.
70. Widder J, van der Schaaf A, Lambin P, Marijnen CAM, Pignol JP, Rasch CR, et al. The Quest for Evidence for Proton Therapy: Model-Based Approach and Precision Medicine. *Int J Radiat Oncol Biol Phys.* 2016;95(1):30-6.
71. Langendijk JA, Lambin P, De Ruyscher D, Widder J, Bos M, Verheij M. Selection of patients for radiotherapy with protons aiming at reduction of side effects: the model-based approach. *Radiother Oncol.* 2013;107(3):267-73.
72. Langendijk JA, Boersma LJ, Rasch CRN, van Vulpen M, Reitsma JB, van der Schaaf A, et al. Clinical Trial Strategies to Compare Protons With Photons. *Semin Radiat Oncol.* 2018;28(2):79-87.
73. Langendijk JA, Hoebbers FJP, de Jong MA, Doornaert P, Terhaard CHJ, Steenbakkers R, et al. National Protocol for Model-Based Selection for Proton Therapy in Head and Neck Cancer. *Int J Part Ther.* 2021;8(1):354-65.